

ВЛАГАЛИЩНАЯ ГИСТЕРЭКТОМИЯ С ИСПОЛЬЗОВАНИЕМ ЭЛЕКТРОЛИГИРОВАНИЯ БИПОЛЯРНЫМ ЗАЖИМОМ ViCLAMP

А.А. Попов, М.Р. Рамазанов, А.А. Федоров, Б.А. Слободянюк

Московский областной НИИ акушерства и гинекологии

В статье представлены результаты оперативного лечения больных с патологией матки по методике вагинальной гистерэктомии с использованием электролигирования биполярным зажимом ViClamp.

Ключевые слова: гистерэктомия, электролигирование.

VAGINAL HYSTERECTOMY USING ELECTROLIGATION WITH BIPOLAR COAGULATION FORCEPS BICLAMP

A.A. Popov, M.R. Ramazanov, A.A. Fedorov, B.A. Slobodianuk

Moscow Regional Scientific Research Institute of Obstetrics and Gynecology (Moscow)

The article presents the results of the surgical treatment of the patients with uterus pathology by vaginal hysterectomy using electroligation with bipolar coagulation forceps BICLAMP.

Key words: hysterectomy, electroligation.

Экстирпация матки — один из наиболее распространенных радикальных методов лечения и выполняется как в плановом, так и в экстренном порядке [2, 7]. В гинекологии известны многочисленные альтернативные, в том числе новые, методы терапевтического воздействия, например, абляция эндометрия при гистерорезектоскопии, термоабляция эндометрия или подавление кровотечения с помощью гормональных средств. Далеко не всегда эти методы эффективны, поэтому число проводимых в настоящее время гистерэктомий практически не уменьшается.

Несмотря на совершенствование техники гистерэктомии, эта операция по-прежнему остается технически сложной, с высокой частотой интраоперационных осложнений (ранение мочевого пузыря и мочеочников, ранение кишечника). В послеоперационном периоде нередко отмечаются выраженный болевой синдром, наличие гематом в области параметрия, длительное восстановление функций кишечника, связанное с обширной раневой поверхностью в области малого таза, изменения в свертывающей системе крови после кровопотери.

Влагалищный доступ при выполнении гистерэктомии значительно снижает интраоперационную травму. Это — «золотой стандарт» оперативной гинекологии. Его несомненные преимущества — минимальная кровопотеря и короткий период госпитализации, лучшее самочувствие женщины после операции и более быстрое восстановление нормальной активности. Уникальность такой операции состоит в том, что она выполня-

ется через небольшой разрез в верхней части влагалища. Отсутствие следов оперативного вмешательства на передней брюшной стенке в сочетании с использованием возможностей современной пластической гинекологии позволяет женщине не только сохранить в тайне сам факт обращения к хирургу, но и вести затем полноценную сексуальную жизнь [5, 7].

При вагинальной гистерэктомии не всегда удобно использовать «традиционную» технику лигирования связок и сосудов матки. При морбидном ожирении, больших размерах матки, ограниченной ее подвижности эффективно использовать биполярное электролигирование. Этот метод впервые использован в абдоминальной хирургии в 2001 году, и довольно широко используется в Европе и США. В Московском областном НИИ акушерства и гинекологии (МОНИИАГ) метод электролигирования применяется с 2005 года.

Цель исследования: оценка результатов вагинальной гистерэктомии с использованием электролигирования ViClamp (биполярное лигирование).

Материал и методы

В отделении эндоскопической хирургии МОНИИАГ обследовано и пролечено 94 пациентки с различной патологией матки, им проведено хирургическое лечение в объеме влагалищной гистерэктомии с помощью электролигирования ViClamp. У 76 больных была выполнена только вагинальная гистерэктомия, у 18 пациенток вагинальная гистерэктомия была частью операции по восстановлению тазового дна. Перед

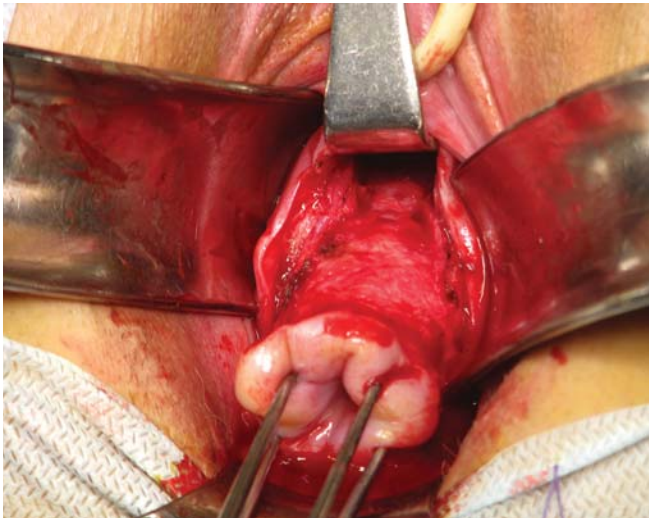


Рис. 1.

операцией проводили трансабдоминальное и трансвагинальное ультразвуковое исследование. Послеоперационное наблюдение с динамическим ультразвуковым контролем осуществляли через 3, 6, 12 месяцев.

Средний возраст обследованных женщин составил $45,7 \pm 4,2$ года. Показанием к оперативному лечению были: рост миоматозных узлов, менометрорагии, рецидивирующая гиперплазия эндометрия, противопоказания для гормональной терапии. У 7% пациенток показанием послужило гистологически подтвержденный рак эндометрия.

Техника операции

Вместо 30 инструментов, обычно используемых при операции гистерэктомии, для операции по новому методу необходим лишь только набор влагалищных зеркал и следующие инструменты: пулевые щипцы, ножницы, пинцет, скальпель, иглодержатель для наложения единственного шва, необходимого при операциях по предлагаемому методу, и бикоагуляционные зажимы ViClamp.

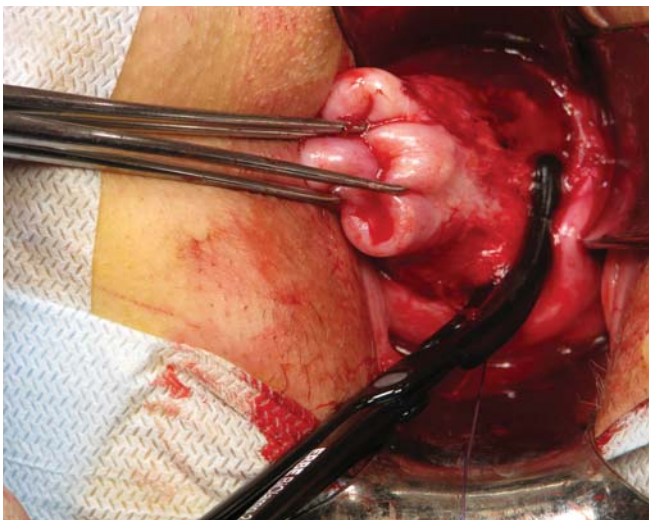


Рис. 3.

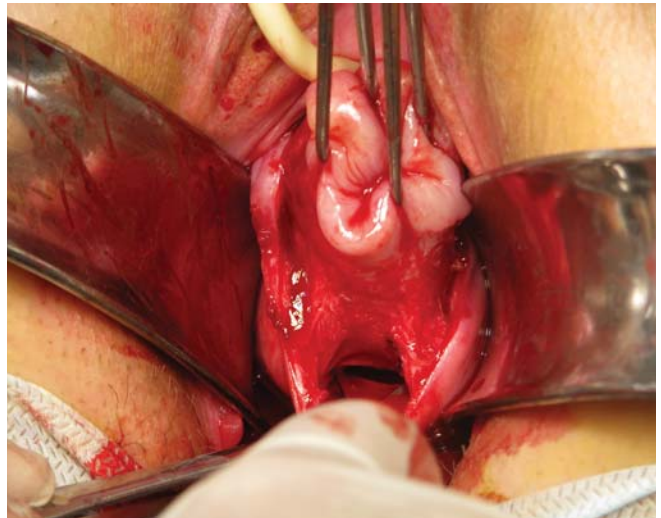


Рис. 2.

Идея использования бикоагуляционных зажимов заимствована из лапароскопии. Биполярный ток подается от высокочастотного электрохирургического блока через биполярный зажим ViClamp, используемый в качестве электрокоагуляционного инструмента. Благодаря этой технике можно отказаться от использования лигатурного гемостаза. Применение электрокоагуляционного инструмента ViClamp обеспечивает быстрое и безопасное проведение операции и позволяет, помимо этого, значительно уменьшить расход шовного материала.

По границе слизистой влагалищной части шейки матки проводят циркулярный разрез с гемостазом по ходу. Тупым и острым путем производится мобилизация мочевого пузыря (фото 1). Вскрывается пузырно-маточная складка брюшины, после этого производится задняя кольпотомия с фиксацией заднего листка брюшины (фото 2).

Поэтапно пересекаются после электролигирования биполярным зажимом ViClamp крестцово-маточные (фото 3), кардинальные связки матки (фото 4),

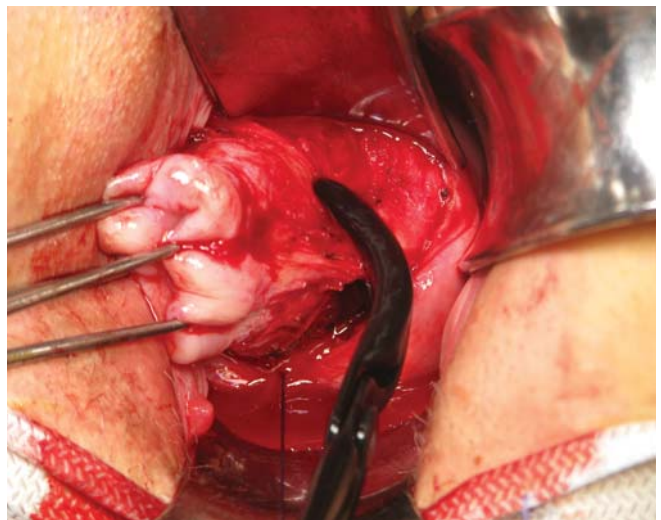


Рис. 4.

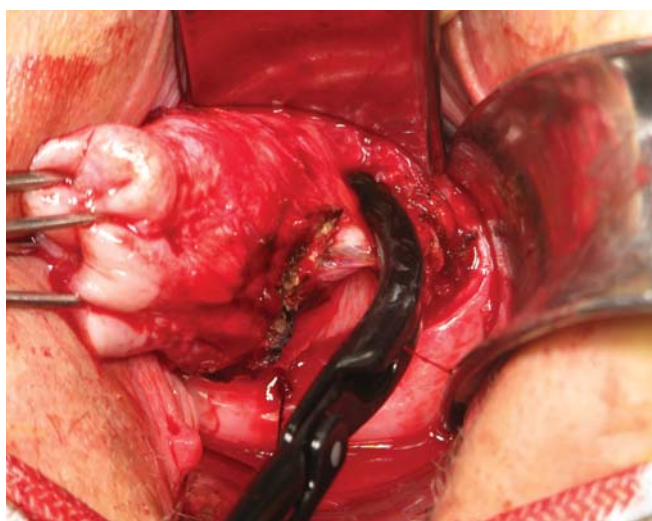


Рис. 5а.

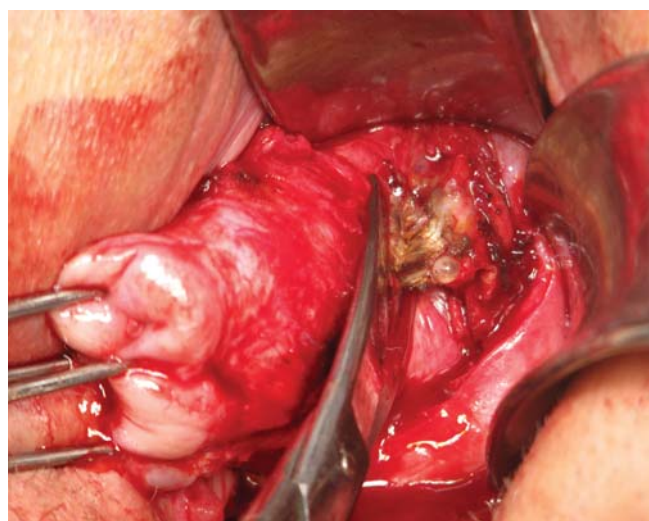


Рис. 5б.

сосудистые пучки (фото 5а, 5б) с обеих сторон. Матка выводится в рану через заднее кольпотомное отверстие (фото 6). Пересекаются после коагуляции собственные связки яичников и маточные трубы с обеих сторон (фото 7). Матка удаляется. Дополнительный гемостаз мелких сосудов стенки влагалища производится с помощью биполярного пинцета. Влагалищная рана зашивается викриловыми швами с прошиванием кардинальных и крестцово-маточных связок (фото 8, 9). Операция продолжается примерно 15–30 минут. При необходимости могут быть удалены и придатки, также с использованием электролигирования биполярным зажимом ViClamp.

Коагуляция ткани производится биполярным ВЧ-током без карбонизации. Ткань подвергается прицельной коагуляции с склерозированием сосудов на протяжении 1,5–2 см. Функция «Автостоп» автоматически деактивирует систему при достижении оптимального результата коагуляции. После электролигирования ткани рассекают, оставляя на культе больше 50% зоны коагуляции.

В ряде случаев целесообразно выполнять коагуляцию в два этапа, коагулируя до 20 мм ткани, чтобы таким образом увеличить общую площадь коагуляции. Техника двухэтапной коагуляции повышает надежность гемостаза, особенно при работе с сосудами большого диаметра.

Применение электролигирования позволяет исключить ретроградное кровотечение из матки, поскольку после биполярной коагуляции обратный ток крови из матки также блокируется. Операционное поле остается сухим и свободным от крови.

Благодаря электролигированию биполярным зажимом ViClamp удается избежать травматизации ткани, характерной для оперативных вмешательств с использованием традиционных методик. При гемостазе с использованием лигирования шовным материалом возникают повреждения ткани в результате захвата сосудов с помощью зажима, их рассечения и последующего наложения лигатур. Некроз ишемизированных участков лигированных культей связок и сосудов приводит к длительному

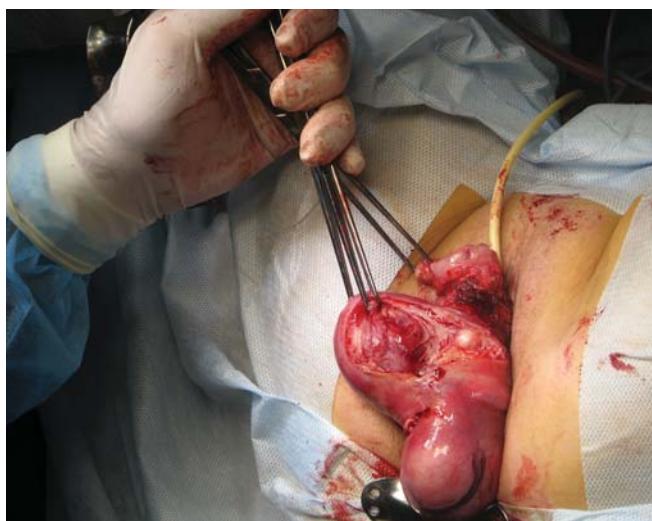


Рис. 6.

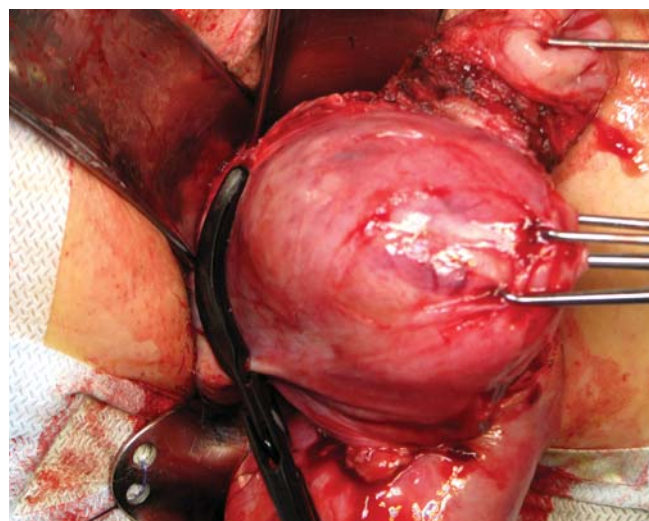


Рис. 7.

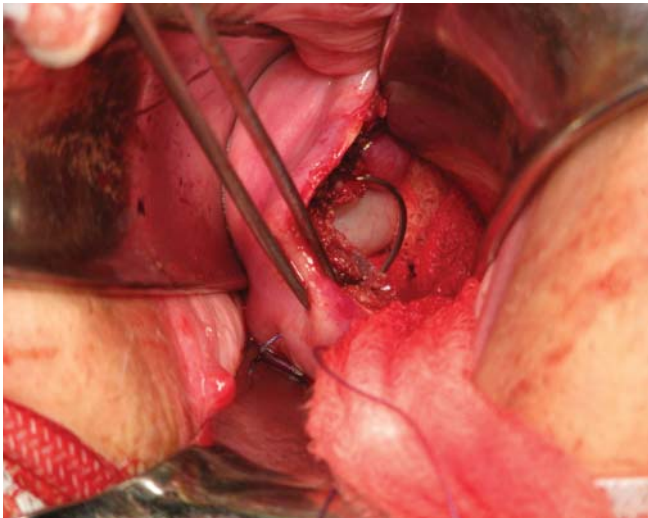


Рис. 8.

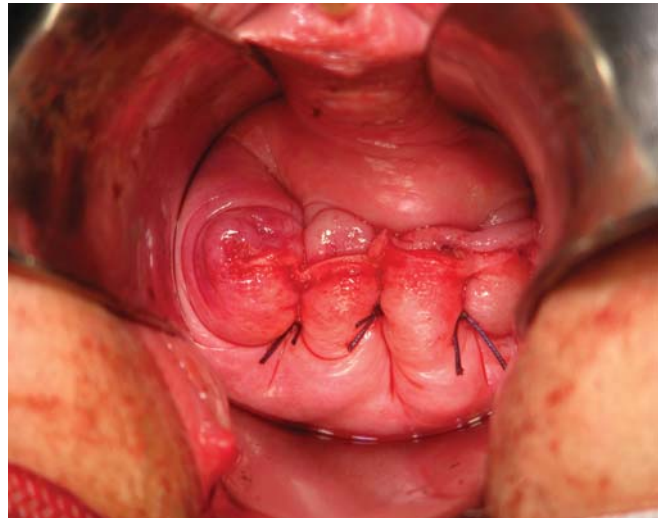


Рис. 9.

периоду воспалительных процессов и более длительному болевому синдрому.

Хорошо известны трудности при влагалищной гистерэктомии у больных с морбидным ожирением, связанные с глубиной операционного поля, сложностью прошивания и перевязки связок и сосудов. Техника влагалищной гистерэктомии с использованием электролигирования биполярным зажимом BiClamp лишена этих недостатков.

Результаты

При сравнении результатов оперативного лечения больных с патологией матки по методике вагинальной гистерэктомии с использованием электролигирования биполярным зажимом BiClamp и по классической методике экстирпации матки выявлены следующие

преимущества: при описанном способе сократилось время оперативного вмешательства, объем кровопотери; отсутствуют интраоперационные и поздние послеоперационные осложнения; проведение трансвагинальных гистерэктомий с использованием электролигирования биполярным зажимом BiClamp позволяет заметно сократить длительность послеоперационного периода (от двух до трех суток максимально). Особенно заметны преимущества метода вагинальной гистерэктомии с использованием электролигирования биполярным зажимом BiClamp у онкогинекологических пациенток с морбидным ожирением, где прошивание и лигирование связок и сосудов затруднено. Метод особенно показан больным с экстрагенитальной патологией, так как одно из существенных его преимуществ — значительное сокращение операционного времени.

ЛИТЕРАТУРА

1. Азиев О.В., Бугеренко А.Е., Иванова Н.В. Использование задней кольпотомии при оперативной лапароскопии // *Акушерство и гинекология*. 1996. № 5. С. 25–27.
2. Вихляева Е.М. Руководство по диагностике и лечению лейомиомы матки. М.: МЕДпресс-информ, 2004. С. 400.
3. Донне Д. Миома матки: тактика и лечение — состояние мастерства // *Эндоскопия в диагностике и лечении патологии матки: Мат. междунар. конгресса*. М., 1997. С. 167.
4. Ищенко А.И. Новые технологии и малоинвазивная хирургия в гинекологии. М., 2004. С. 133.
5. Клиффорд Р. Уиллис. Атлас оперативной гинекологии. М.: Медицинская литература, 2007. С. 528.
6. Кулаков В.И., Адамян Л.В. Эндоскопия в гинекологии. М., 1997. С. 200.
7. Кулаков В.И., Селезнева Н.Д., Краснопольский В.И. Оперативная гинекология: Руководство для врачей. М.: НГМА, 1999. С. 496.
8. Кулаков В.И. Оперативная гинекология. М., 2001. С. 167–198.
9. Лайнс Т. Эндоскопическая миомэктомия // *Эндоскопия в диагностике и лечении патологии матки: Мат. междунар. конгресса*. М., 1997. С. 65.
10. Сидорова И.С. Миома матки. М.: МИА, 2003. С. 256.
11. Lyons T.L. // *Obstet Gynecol. Clin North Am.* 2000, Jun. Vol. 27(2). P. 441–450.
12. Parker W.H. // *Obstet Gynecol. Clin North Am.* 2000, Jun. Vol. 27(2). P. 431–439.
13. Zubke W., Hormung R., Wässerer S., Hucke J., Füllers U., Werner C., Schmitz P., Lobodasch K., Hammermüller U., Wojdat R., Volz J., De Wilde R.L., Wallwiener D. // Bipolar coagulation with the BiClamp forceps versus conventional suture ligation: a multicenter randomized controlled trial in 175 vaginal hysterectomy patients. *Arch Gynecol Obstet*. 2009. Nov; 280(5): P. 753–600.