

# ДОБРОКАЧЕСТВЕННЫЕ ЗАБОЛЕВАНИЯ ШЕЙКИ МАТКИ: ТЕРМИНОЛОГИЯ, КЛАССИФИКАЦИЯ, ДИАГНОСТИКА И ЛЕЧЕНИЕ

**А.И. Давыдов, М.Н. Шахламова, К.Р. Бахтияров**

*Первый Московский государственный медицинский университет им. И.М.Сеченова*

*Представлены вопросы диагностики и лечения доброкачественных заболеваний шейки матки. Детально изложены аспекты терминологии и классификации, особенности кольпоскопической картины. Выделены показания к хирургическому лечению. Показаны преимущества системы PlasmaJet (аргоновый генератор плазменной энергии), применение которой обеспечивает мягкое декарбонизированное воздействие на слизистую шейки матки, короткие сроки эпителизации и максимальный клинический эффект.*

**Ключевые слова:** доброкачественные заболевания шейки матки, классификация, диагностика, лечение, система PlasmaJet.

## **BENIGN DISEASES OF THE UTERINE CERVIX: TERMINOLOGY, CLASSIFICATION, DIAGNOSIS AND TREATMENT**

**A.I. Davydov, M.N. Shakhlamova, K.R. Bakhtiarov**

*I.M. Sechenov First Moscow State Medical University*

*The lecture introduces the questions of diagnosis and treatment of benign diseases of the uterine cervix. The aspects of terminology and classification, the special characteristics of colposcopic image are performed in detail. Indications for surgical treatment are identified. The lecture presents the information about the advantages of PlasmaJet system (argon plasma generator) using of which provides mild decarbonizing effect on the mucous membrane lining of the cervix what promotes short-term epithelialization and maximum clinical effect.*

**Key words:** benign diseases of the uterine cervix, classification, diagnosis, treatment, PlasmaJet system.

Каждый год рак шейки матки обнаруживают более чем у 600 тысяч женщин во всем мире. В России встречаемость рака шейки матки составляет около 11 случаев на 100 тысяч человек. В странах Европейского союза ежегодно регистрируются свыше 25 тысяч случаев возникновения рака шейки матки и около 12 тысяч летальных исходов. Наиболее часто заболевание встречается у женщин в возрасте 35–55 лет, однако в последнее время рак шейки матки существенно «помолодел»: согласно данным статистики, почти 70% больных раком шейки матки — это женщины репродуктивного возраста. Поэтому особую важность представляют вопросы профилактики: своевременная диагностика и лечение доброкачественных заболеваний шейки матки, нередко являющихся фоном для злокачественной трансформации покровного эпителия влажной части шейки матки.

Вопросы терминологии и классификации заболеваний шейки матки — один из наиболее дискуссионных аспектов проблемы шейки матки в целом. Существуют многочисленные как морфологические, так и клинические классификации. Морфологическая характеристика патологии шейки матки наиболее полно отражена в гистологической классификации опухолей женской половой системы (II редакция, 1994).

В разделе «Эпителиальные опухоли и связанные с ними поражения» выделены плоскоклеточные, железистые и другие эпителиальные опухоли [1].

К плоскоклеточным новообразованиям относятся:

- папиллома;
- остроконечная кондилома с морфологическими признаками папиллома-вирусной инфекции;
- плоскоклеточная метаплазия;

- метаплазия переходного-клеточного типа;
- плоскоклеточная атипия (наблюдаемая при репаративных процессах и цервиците).

Среди железистых поражений шейки матки выделены:

- полип слизистой шеечного канала;
- мюллерова папиллома;
- атипия эндоцервикса;
- железистая гиперплазия;
- аденокарцинома *in situ*.

Еще в 1966 г. R.M. Richart предложил термин «цервикальная интраэпителиальная неоплазия» (*cervical intraepithelial neoplasia — CIN*), который и сегодня широко используется в литературе [2]. Этот термин объединяет диспластические изменения различной степени тяжести и преинвазивную карциному шейки матки. CIN I степени тяжести соответствует слабой дисплазии, CIN II степени тяжести — синоним умеренной дисплазии, CIN III степени тяжести включает как тяжелую дисплазию, так и рак *in situ*. Терминология CIN введена с целью унификации интраэпителиальных поражений шейки матки и внесена в реестр Международного классификатора болезней ВОЗ (МКБ-10) в качестве уточняющего термина [3].

В 1977 г. И.А. Яковлевой и Б.Г. Кукутэ разработана морфологическая классификация, в которой наиболее полно отражены все доброкачественные нозологии патологии шейки [4].

### 1. Фоновые процессы

*А. Гиперпластические процессы, связанные с гормональными нарушениями*

1. Эктопия (эндоцервикоз, железистая эрозия, псевдоэрозия):

а) простая; б) пролиферирующая; в) эпидермизирующая.

2. Полип:

а) простой; б) пролиферирующий; в) эпидермизирующий.

3. Папилломы.

4. Лейкоплакия (простая).

5. Эндометриоз.

*Б. Воспалительные процессы*

1. Истинная эрозия.

2. Цервициты (острый и хронический).

*В. Посттравматические процессы*

1. Разрывы.

2. Эктропион.

3. Рубцовые изменения.

4. Шеечно-вагалищные свищи.

### 2. Предраковые состояния

А. Дисплазия различной степени выраженности.

Б. Лейкоплакия с атипией клеток.

В. Эритроплакия.

Г. Аденоматоз.

В МКБ-10 поражения шейки матки представлены следующим образом:

#### **N72 Воспалительная болезнь шейки матки**

*Цервицит, Эктоцервицит, Экзоцервицит:*

N84 Полип женских половых органов

N84.1 Полип шейки матки:

N86 Эрозия и эктропион шейки матки

*Декубитальная трофическая язва, выворот шейки матки:*

N87 Дисплазия шейки матки

N87.0 Слабовыраженная дисплазия шейки матки.

*Цервикальная интраэпителиальная неоплазия I степени*

N87.1 Умеренная дисплазия шейки матки.

*Цервикальная интраэпителиальная неоплазия II степени*

N87.2 Резко выраженная дисплазия шейки матки, не классифицированная в других рубриках.

*Исключена цервикальная интраэпителиальная неоплазия III степени*

N87.9 Дисплазия шейки матки неуточненная.

#### **N88 Другие невоспалительные болезни шейки матки**

N88.0 Лейкоплакия шейки матки.

N88.1 Старые разрывы шейки матки.

*Спайки шейки матки*

N88.2 Структура и стеноз шейки матки.

N88.3 Недостаточность шейки матки.

N88.4 Гипертрофическое удлинение шейки матки.

N88.8 Другие уточненные невоспалительные болезни шейки матки.

N88.9 Невоспалительная болезнь шейки матки неуточненная.

В классификации МКБ-10 термин CIN III исключен из подрубрики «резко выраженная дисплазия шейки матки», что не соответствует

общепринятым представлениям об этой аббревиатуре.

**Диагностика** заболеваний шейки матки включает несколько последовательных этапов:

- 1) клиническая оценка симптомов;
- 2) цитологическое исследование цервикальных мазков;
- 3) вирусологическое исследование;
- 4) кольпоскопия;
- 5) гистологическое и гистохимические исследования.

Клинические проявления доброкачественных заболеваний шейки матки не патогномичны, поскольку объективные изменения эктоцервикса обычно предшествуют появлению клинических симптомов.

*Цитологическое исследование* цервикальных мазков, по Папаниколау (Пап-мазков) остается основным методом скрининга предраковых процессов многослойного плоского эпителия. Метод дает возможность оценить структуру и клеточный уровень повреждения тканей, попавших в мазок-отпечаток. Основная цель цитологического исследования — выявление морфологических особенностей клеток, характеризующих конкретный процесс. Насчитывается до 80 признаков атипичной клетки, при этом только около 10 из них наиболее постоянны. Цитологический метод несовершенен, а его ошибки, равные 5–40%, охватывают как безобидную вирусную пролиферацию, так и подлинные предвестники рака.

В последние годы одобрены три новых метода улучшения информативности Пап-мазков: компьютерный рескрининг негативных мазков, по Папаниколау, Пап-тест в растворе и автоцитологическая система. При выполнении Пап-теста в растворе мазки забираются с помощью щеточек и сразу же помещаются в специальный раствор в пробирке, которая отправляется в лабораторию, где и происходит приготовление мазка. Повышение точности цитологической диагностики при этой методике достигается за счет всех погрешностей, связанных с приготовлением мазка, и за счет проведения микроскопии одного пласта клеток. Принцип автоцитологической системы Auto Cyte PREP System состоит в автоматизированной компьютерной дифференциальной диагностике Пап-мазков. Сканируемые клетки, прошедшие предварительную дисперсию и центрифугирова-

ние для отделения от них крови и других компонентов, сравниваются с заложенными в память компьютера эталонами по различным морфологическим признакам. В результате значительно повышается достоверность диагноза и уменьшается доля ложноотрицательных результатов цитологического исследования [5].

До настоящего времени дискутируется целесообразность включения *типирования вирусов папилломы человека* (ВПЧ) в скрининговые программы. Большинство исследователей считают рациональным проведение тестов на ДНК ВПЧ у пациенток с изменениями плоского эпителия низкой степени или неклассифицируемыми атипичными клетками, выявленными при цитологическом исследовании. Для идентификации вирусной ДНК используются различные методики гибридизации ДНК и молекулярного клонирования. Наиболее распространенный метод тестирования ВПЧ — полимеразная цепная реакция (ПЦР). ПЦР с типоспецифическими и видоспецифическими праймерами признана наиболее чувствительным методом и позволяет выявлять вирусные последовательности в геноме клеток неоплазий и опухолей шейки матки в 95–100% случаев [6].

*Кольпоскопия* по-прежнему остается ведущим методом визуальной (макроскопической) диагностики состояний шейки матки. Однако кольпоскопия никоим образом не конкурирует с цитологическим и гистологическим исследованиями, а лишь позволяет их дополнить или обосновать показания к биопсии шейки матки. Эффективность кольпоскопии во многом определяется познаниями практикующего врача во всех областях диагностики заболеваний шейки матки. Овладение методикой кольпоскопии и способность интерпретировать макроскопические изменения плоского эпителия недостаточны для полноценного исследования. Клиницисту не обязательно быть экспертом в области цитологии и гистопатологии шейки матки, тем не менее, он должен ориентироваться в особенностях цитологического и гистологического методов, чтобы сопоставить их результаты с клинической картиной, а также гинекологическим статусом в целом. Таким образом, клиницист выполняет функции своеобразного координатора, действия которого заключаются в оценке результатов макро- и микроскопического

исследований, их достоверности в конкретном клиническом наблюдении.

В клинической практике наибольшую ценность представляет оценка результатов кольпоскопии. Кольпоскопическая терминология, используемая в различных странах, имеет как общие черты, так и определенные различия. В настоящее время общепринятой считается классификация, рекомендованная Международной федерацией патологии шейки матки и кольпоскопии (*International Federation of Cervical Pathology and Colposcopy, IFCPC*) и одобренная VII Всемирным конгрессом по патологии шейки матки и кольпоскопии.

Классификация включает все возможные варианты кольпоскопической картины шейки матки, тем не менее классификация относительно громоздка, ее клиническая интерпретация связана с определенными трудностями, обусловленными отсутствием стройной логичной последовательности, и, главное, классификация сложна для восприятия молодыми специалистами. Кроме того, в классификации *IFCPC* не представлены эктопия и полип шеечного канала.

Естественно, что кольпоскопическая картина далеко не всегда отражает морфологическое состояние эпителия. В частности, повышение уровня ДНК (белый эпителий) или неопластическая васкуляризация (мозаика, пунктация, атипические сосуды) могут наблюдаться как при злокачественной (или предраковой) трансформации плоского эпителия, так и при воспалении слизистой, ее метаплазии, беременности, на фоне применения оральных контрацептивов, а также эстроген-дефицитных состояний. Поэтому цель кольпоскопического исследования не в диагностике предраковых или раковых изменений шейки матки, а в выявлении очага поражения, установлении его принадлежности к тому или иному классу кольпоскопической картины и обосновании показаний к прицельной биопсии шейки матки. Учитывая изложенное, мы считаем, что в клинической практике оправданно использование общепринятых терминов состояний шейки матки без уточнения их принадлежности к тому или иному классу.

В соответствии с международной классификацией и классификацией, распространенной в России, *основные кольпоскопические термины:*

- нормальная слизистая или оригинальный сквамозный эпителий (многослойный плоский эпителий);

- цилиндрический эпителий (эктопия);
- плоскоклеточная метаплазия (незавершенная зона трансформации);
- нормальная (завершенная) зона трансформации;
- ацетобелый эпителий;
- полип шеечного канала;
- лейкоплакия;
- мозаика;
- пунктация;
- иоднегативная зона без дополнительного уточнения;
- атипические сосуды;
- атипическая зона трансформации;
- кольпоскопическая картина, подозрительная на инвазивную карциному;
- экзофитная кондилома;
- воспаление (цервицит, вагинит);
- атрофия;
- эрозия (язва).

Безусловно, ведущие критерии патологической трансформации слизистой влажной части шейки матки — ацетобелый эпителий и иоднегативные зоны, обнаружение которых служит абсолютным показанием к биопсии шейки матки. Тем не менее для адекватной интерпретации кольпоскопической картины констатация только этих признаков явно недостаточна. При кольпоскопическом исследовании врач обязан выделить специфические маркеры, по которым принято осуществлять дифференциальную диагностику между нормальной и патологической слизистой:

- 1) Сосудистый рисунок.
- 2) Межкапиллярное расстояние.
- 3) Оттенки цвета нормальной и патологической тканей.
- 4) Высота стояния эпителия.
- 5) Состояние стыка (граница между плоским и цилиндрическим эпителием).

В соответствии с кольпоскопической классификацией *IFCPC* к нормальным состояниям шейки матки относятся *оригинальный сквамозный эпителий (оригинальная слизистая), цилиндрический эпителий и нормальная зона трансформации.*

Оригинальная слизистая легко идентифицируется благодаря особенностям строения капиллярного рисунка, в котором выделяют четыре вида:

- 1) Шпилькообразные капилляры.
- 2) Сетевидные капилляры.

- 3) Двойные капилляры.
- 4) Разветвленные капилляры.

Согласно современным представлениям о кольпоскопии зона трансформации (так называемая нормальная зона трансформации, в пределах которой отсутствуют «атипические» изменения — ацетобелый эпителий, пунктация, мозаика и др.) относится к нормальным состояниям шейки матки. Термин «нормальная зона трансформации» объединяет два понятия — *завершенная* и *незавершенная зона трансформации*.

*Незавершенная зона трансформации (плоскоклеточная метаплазия)*. Кольпоскопическая картина плоскоклеточной метаплазии отражает процессы эпидермизации железистой эрозии (справедливо отметить, что первоначально термин «зона превращения» был употреблен для обозначения замещения однослойного цилиндрического эпителия многослойным плоским и лишь в последующем стал использоваться при описании кольпоскопической картины). Основными кольпоскопическими признаками незавершенной зоны трансформации являются:

- 1) Неровная граница стыка.
- 2) Появление «островков» или «языков» многослойного плоского эпителия в зоне расположения цилиндрического эпителия.
- 3) Наличие открытых желез.

Помимо «языков», «островков» плоского эпителия, открытых желез, для незавершенной зоны трансформации характерна усиленная васкуляризация в виде разнокалиберных ветвящихся и анастомозирующих друг с другом сосудов. Сосуды плоскоклеточной метаплазии легко спазмируются под воздействием 3%-ного раствора уксусной кислоты.

М. Coppleson et B.L. Reid выделили три стадии плоскоклеточной метаплазии, которые можно идентифицировать с помощью кольпоскопии:

I стадия — утрачивается прозрачность сосочков цилиндрического эпителия, и каждый сосочек в отдельности приобретает вид матового стекла.

II стадия — пространство между сосочками резко уменьшается, при малом увеличении они сливаются в единое целое, исчезает ведущий маркер эктопии — картина «гроздьев винограда».

III стадия — полностью теряется сосочковое строение эпителия, снижается прозрачность сосудистой зоны; эта стадия непосредственно пред-

шествует завершенной зоне трансформации — образованию зрелого плоского эпителия [7].

*Патологическая слизистая*. Несмотря на отсутствие достоверных кольпоскопических признаков предрака или рака шейки матки, существуют определенные маркеры, по которым можно судить о высокой вероятности неоплазии плоского эпителия. Как правило, их появление связано с увеличением концентрации ДНК в клетках (белый эпителий) или формированием атипической васкуляризации (пунктация, мозаика, атипические сосуды). В то же время «атипические» изменения слизистой могут быть вызваны доброкачественными процессами — воспалением, плоскоклеточной метаплазией, применением оральных контрацептивов, эстрогенным дефицитом, беременностью. Поэтому главной задачей врача-клинициста является обнаружение кольпоскопических признаков патологической трансформации слизистой, требующих обязательной гистологической верификации, с учетом которой разрабатывается тактика ведения (лечения) пациентки. В зарубежной литературе принято выделять варианты кольпоскопической картины, потенциально характерные для цервикальной внутриэпителиальной неоплазии. Последние по качественной характеристике внешних признаков условно можно объединить в три группы:

- 1) Белый эпителий:  
*лейкоплакия, ацетобелый эпителий.*
- 2) Иоднегативный эпителий.
- 3) Зоны патологической васкуляризации:  
*пунктация, мозаика, атипические сосуды.*

4) Кольпоскопическая картина, подозрительная на инвазивную карциному.

*Белый (ацетобелый) эпителий* — реакция эпителия на воздействие 3%-ного раствора уксусной кислоты. Эпителий приобретает белый непрозрачный оттенок, интенсивность и длительность существования которого зависят от глубины повреждения ткани. Ацетобелый эпителий — переходящий симптом, в большинстве случаев не связанный с сосудистой патологией. Несмотря на то, что ацетобелый эпителий — наиболее частый и легко выявляемый кольпоскопический признак патологической трансформации слизистой, его специфичность невысока: под ацетобелым эпителием могут скрываться как папиллома-вирусная инфекция, метаплазия, так и дисплазия, внутриэпителиальный рак или микрокарцинома. Поэтому выявление

зон ацетобелого эпителия требует обязательной гистологической верификации.

Как правило, *лейкоплакия* может быть обнаружена даже при «невооруженном» осмотре в виде белого пятна. Величина, форма, плотность и толщина белесых бляшек зависят от степени их ороговения. Нежные тонкие бляшки легко слущиваются при контакте с зеркалом, влагалищном исследовании, протирании тампоном и т.д. Однако нежные участки лейкоплакии имеют четкие контуры и не возвышаются над поверхностью эпителия.

*Пунктация* (прежнее название «основа лейкоплакии») при «невооруженном» осмотре имеет вид нехарактерных красных пятен с нечеткими границами и неравномерной окраской, поэтому нередко ошибочно принимается за эпидермизирующую эктопию. Кольпоскопическая картина характеризуется появлением расширенных, удлинённых и часто искривлённых шпилькообразных сосудов, расположенных по образу многочисленных пунктатов — на фоне четко отграниченных белесоватых или бледно-желтых «островков» выявляются многочисленные темно-красные точки. Пунктацию следует дифференцировать с воспалением, шпилькообразные сосуды которого отличает хаотичность локализации и отсутствие демаркационной линии с неизменным эпителием.

*Мозаика* (прежнее название «поля») «невооруженным» глазом не определяется. Осмотр шейки матки в зеркалах может обнаружить лишь неравномерную окраску слизистой с чередованием белесых и гиперемированных участков. При кольпоскопии мозаика представлена белесыми или желтоватыми участками неправильной многоугольной формы, разделёнными тонкими красными границами (нити капилляров), однако простая кольпоскопия не всегда способна идентифицировать эти границы. После обработки слизистой 3%-ного раствором уксусной кислоты основание мозаики приобретает бледно-желтый оттенок, а сосудистый рисунок становится более отчетливым и грубым. В таком состоянии кольпоскопическая картина действительно напоминает мозаику: множественные капилляры образуют сосудистое поле, которое может быть малым или большим, округлым или овальным, правильной или неправильной формы.

*Атипические сосуды* нередко выявляются при инвазивном раке. Учитывая, что терминальная

сосудистая сеть обеспечивает питание эпителия влагалищной части шейки матки, изменение формы, числа и расположения мелких сосудов слизистой отражает активность эпителиального роста. При доброкачественной пролиферации эпителия увеличивается количество субэпителиальных сосудов, дальнейшее повышение эпителиальной активности, за которым не успевает развитие кровообращения, приводит вначале к сосудистой гипертрофии, а затем и к атипии.

Атипические сосуды отличаются хаотичным расположением, отсутствием анастомозов и причудливой формой. Появление последнего признака обусловлено выраженной извитостью, благодаря которой сосуды приобретают форму штопора, шпильки, петли, запятой. Чем более атипична сосудистая сеть при кольпоскопии, тем выше вероятность инвазивного рака.

Кольпоскопическая картина *начальных форм рака* неспецифична и может быть представлена в виде атипической зоны трансформации, атипических сосудов, мозаики или пунктации. Наиболее ценный признак доклинического инвазивного рака — атипические сосуды на фоне несколько возвышенной стекловидной ткани с изъязвленной поверхностью. При распространенных формах рака необходимость в расширенной кольпоскопии, как правило, не возникает: клинически выраженные формы рака хорошо выявляются «невооруженным» глазом и/или пальпируются при рутинном гинекологическом осмотре. Экзофитная опухоль или кратерообразное изъязвление резко выделяются на фоне деформированной и гипертрофированной шейки матки с выраженной деревянистой плотностью. Раковая опухоль легко травмируется, кровоточит, нередко покрыта некротическим налетом.

*Оценка результатов кольпоскопии.* Несмотря на то, что во время кольпоскопии не преследуется цель установить гистотип выявленных нарушений (это задача патоморфологического исследования), тем не менее следует сопоставлять кольпоскопическую картину с ее вероятной морфологической субстанцией. Во время кольпоскопии для уточнения тяжести поражения слизистой влагалищной части шейки матки рекомендуется оценивать следующие признаки:

- 1) Характер поверхности.
- 2) Цвет.
- 3) Размытость краев зоны поражения.

4) Сосудистый рисунок, включая межкапиллярное пространство.

5) Время сохранения белого оттенка в ответ на воздействие 3%-ного раствора уксусной кислоты.

М. Coppleson разработал систему оценки результатов кольпоскопии, включающую три степени поражения [8]. *Grade I.* Эпителий плоский с гладкой поверхностью, границы поражения диффузные. После обработки 3%-ного раствором уксусной кислоты пораженные участки приобретают слабый белесый оттенок, который появляется медленно, но быстро регрессирует. Сосудистый рисунок не изменен, межкапиллярное пространство в пределах нормы (50–200 мкм, в среднем — 100 мкм). Наиболее часто эта степень соответствует папиллома-вирусной инфекции, метаплазии, воспалению, эпидермизирующему эпителию.

Таблица 1

### Балльная шкала оценки результатов кольпоскопии

Критерии	Баллы	Кольпоскопическая картина
Края	0	Кондиломатозные или миропапиллярные контуры, нечеткие границы, крыловидные края, ацетобелый эпителий простирается за пределы зоны трансформации
	1	Однородное повреждение с гладкими ясными контурами и резко очерченными краями
	2	Сморщенные края, внутренние края между зонами различного вида
Цвет	1	Яркий прозрачный ненасыщенный белый оттенок
	2	Яркий полупрозрачный насыщенный белый оттенок
	3	Тусклый плотный серо-белый оттенок
Сосудистый рисунок	1	Однородный четкий, разветвления не расширены, слабая мозаика или пунктация
	2	После нанесения уксусной кислоты исчезают поверхностные сосуды
	3	Четкий мозаицизм или пунктация; резко расширенные сосуды в зоне поражения
Проба Шиллера	1	Появление красно-коричневого оттенка; йоднегативные зоны в проекции незрелого плоского эпителия
	2	Частичное поглощение йода; различная насыщенность
	3	Неокрашиваемые зоны, горчично-желтый цвет

*Grade II.* Область поражения также как и при *Grade I* характеризуется плоской поверхностью, однако в сравнении с первой степенью отличается более ярким белым оттенком. Причем цвет изменяется быстро и сохраняется в течение нескольких минут. Сосудистый рисунок нарушен, межкапиллярное расстояние незначительно увеличено, но атипические сосуды отсутствуют. *Grade II* связывают со слабоумеренными диспластическими изменениями.

*Grade III.* Эта степень характеризуется грубым белым эпителием с несимметричным сосудистым рисунком и увеличенным межкапиллярным пространством (свыше 300 мкм). Границы зоны поражения резко очерчены, она возвышается над окружающей слизистой. В ответ на воздействие 3%-ного раствора уксусной кислоты очаг поражения достаточно быстро приобретает плотный белый цвет, который сохраняется в течение некоторого времени. *Grade III* наблюдается при тяжелых диспластических процессах и злокачественной трансформации.

В зарубежной литературе часто упоминается балльная система *Richard Reid*, позволяющая осуществлять дифференциальную диагностику различных поражений шейки матки (табл. 1). Система основана на анализе результатов четырех кольпоскопических тестов:

- 1) Контур зоны поражения.
- 2) Цвет зоны поражения.
- 3) Сосудистый рисунок.
- 4) Проба Шиллера.

Каждый из тестов оценивается по двухбалльной шкале следующим образом:

- 0 — низкая степень поражения;
- 1 — средняя степень поражения;
- 2 — высокая степень поражения.

В соответствии с этой системой сумма 0–2 балла отражает минимальное повреждение эпителия, 3–5 балла — его среднюю тяжесть и 6–8 баллов — высокую степень поражения [9].

**Лечение** фоновых заболеваний шейки матки многокомпонентное и, как правило, зависит от характера поражения и длительности его течения. При выборе метода терапии пациенток с фоновыми заболеваниями шейки матки необходимо руководствоваться следующими основными положениями:

- 1) Эктопия небольших размеров (диаметр «пятна» цилиндрического эпителия менее 10 мм)

при отсутствии инфекционного процесса или клеточного атипизма по данным цитологического исследования рассматривается как преходящий процесс и не требует специфического лечения.

2) Приблизительно в 30% наблюдений эктопия у молодых нерожавших женщин (в возрасте до 21–22 лет) является физиологическим состоянием, что также не требует лечения (естественно, при отсутствии сопутствующего заболевания инфекционного либо дисгормонального генеза).

3) При обнаружении во время кольпоскопии так называемых «атипических» изменений слизистой (ацетобелый эпителий, пунктация, мозаика, лейкоплакия, иоднегативный эпителий, атипические сосуды), а также кольпоскопической картины, подозрительной на инвазивную карциному, следует произвести прицельную ножевую биопсию.

4) Отсутствие кольпоскопических признаков «атипических изменений» позволяет ограничиться цитологической диагностикой, не прибегая к ножевой биопсии.

5) Продолжительность консервативной терапии не должна превышать четырех недель.

В консервативном лечении фоновых процессов шейки матки выделяют два метода — *медикаментозный* и *немедикаментозный*. Медикаментозный метод основан на общем или локальном воздействии лекарственных средств на измененный покровный эпителий шейки матки. Среди консервативных немедикаментозных методов лечения фоновых процессов необходимо выделить низкоинтенсивное лазерное воздействие и терапию воздушно-плазменным потоком монооксида азота.

Для хирургического лечения фоновых процессов используются как методы высокоэнергетического (электрохирургия, высокоинтенсивный лазер, плазменная хирургия, радиохимирургия) и низкотемпературного воздействия (криохимирургия), так и традиционные операции. Принципиально техника хирургического вмешательства на шейке матки не зависит от метода воздействия, различия лишь в механизме влияния конкретного метода на биоткань.

Тактика лечения больных предраком шейки матки строго индивидуальна. Как правило, ее определяют:

- 1) Результаты кольпоскопии.
- 2) Степень тяжести морфологических изменений.

3) Возраст больной, состояние ее репродуктивной функции.

4) Наличие предшествующих вмешательств на шейке матки.

5) Локализация диспластического процесса.

6) Сопутствующие генитальные и экстрагенитальные заболевания.

Безусловно, решающий фактор при выборе метода лечения этих больных — тяжесть дисплазии. При *дисплазии I степени*, лейкоплакии с атипией клеток (CIN I) допустимо применение методов высокоэнергетического или низкотемпературного воздействия — высокоинтенсивного лазера, плазменной хирургии, криодеструкции. При сопутствующем эктропионе или рубцовой деформации шейки матки целесообразно выполнить пластическую операцию с широким иссечением пораженной ткани.

При *дисплазии II степени* методом выбора лечения таких больных следует признать широкую электроконизацию (конусовидная электроэксцизия).

Электроконизацию выполняют с помощью специального электрода-конизатора, при вращении которого иссекается до 2/3 цервикального канала. В последние годы для эксцизии шейки матки используют электроды петлеобразного типа. Применение подобных электродов оправданно при неглубоких поражениях шейки матки. Также возможно применение лазерной эксцизии.

У больных *тяжелой дисплазией* (CIN III) методом выбора хирургического вмешательства является гистерэктомия, поскольку тяжелая дисплазия нередко сочетается с внутриэпителиальным раком или микрокарциномой. Широкая эксцизия шейки матки может быть оправдана при наличии совокупности показаний:

- 1) Возраст моложе 40 лет.
- 2) Отсутствие признаков инвазии.
- 3) Отсутствие диспластических компонентов в дистальных участках биоптата.
- 4) Возможность динамического, клинического, цитологического и кольпоскопического контроля.

Нами накоплен клинический опыт хирургического лечения больных с распространенными фоновыми процессами и дисплазией шейки с помощью плазменной хирургии. Под наблюдением находились 56 женщин репродуктивного и позднего репродуктивного периода, у которых диагностированы распространенная эктопия (12),



лейкоплакия (парацератоз) (28) и дисплазия первой-второй степени (16). Во всех наблюдениях до хирургического вмешательства произведена ножевая биопсия шейки с последующим гистологическим исследованием биоптата.

Среди высоких энергий, используемых в хирургии, плазменная энергия — сравнительно молодая технология. В наших исследованиях использована система PlasmaJet, в которой используются запатентованные механизмы получения и управления равновесной, высокотемпературной плазмой. В этой системе в качестве источника плазмы применяется инертный аргон. Аргонная плазма, генерируемая системой PlasmaJet, выделяет свою энергию в трех формах: в виде излучения, тепла и кинетической энергии. Излучение освещает операционное поле; тепловая энергия нагревает ткани, т.е. коагулирует их, образуя многослойный струп; с помощью кинетической энергии можно удалить любую жидкость или остатки органических веществ с поверхности ткани [10, 11].

Методика деструкции (вапоризации) пораженного эпителия принципиально не отличалась от таковых с использованием бесконтактных энергий (лазер, радиохirurgия в режиме «спрей» и др.). Тем не менее систему PlasmaJet выгодно отличает ряд особенностей в сравнении с другими бесконтактными энергиями, в том числе других технологий, использующих плазменный поток:

1) эффект высушивания операционного поля; наблюдается сразу за счет высокого кинетического воздействия плазменного потока, выходящего из сопла манипулятора и «сдувающего» жидкость с поверхности тканей непосредственно

перед коагуляцией; при воздействии на эпителий шейки матки это главное преимущество плазмы, так как предварительное высушивание слизистой позволяет минимизировать повреждающее воздействие на тонкий эпителий;

2) при минимальном воздействии на эпителий (расстояние 10–20 мм от кончика плазматрона при мощности потока плазмы 20 Вт /LOW-10, режим «коагуляция») образуется нежная ожоговая пленка без признаков карбонизации эпителия; последнее наиболее важно для физиологического заживления эпителия; во избежание обугливания слизистой дистанцию уменьшали плавно, наблюдая вначале эффект высушивания и в конце образование белой матовой пленки;

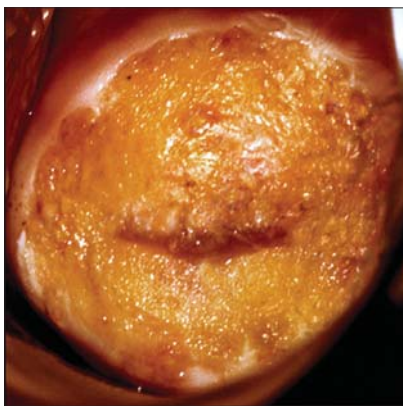
3) действие плазмы не выходит за пределы светового пятна, что позволяет избежать формирования так называемых «слепых» зон и, следовательно, обеспечить безопасную деструкцию ткани;

4) плазменная ваворизация эпителиального покрова шейки матки безболезненна; мы не использовали специальных методов обезболивания, а пациентки отмечали лишь переносимое чувство «жжения»;

5) как показали отдаленные результаты (длительность наблюдения — 18 мес), применение системы PlasmaJet не вызывает струпообразования и стеноза шеечного канала, некроз тканей при этом минимальный, а сроки эпителизации короче, чем при других методах физической деструкции (исключение составляет только углекислотный лазер, в сравнении с которым не получена достоверная вероятность различий (рисунок).

### Заклучение

В структуре онкологических заболеваний женских половых органов рак шейки матки занимает второе место по распространенности и первое место среди причин летальности женщин от рака в развивающихся странах. По данным ВОЗ, в мире ежегодно регистрируется около 500 тыс. случаев рака шейки матки, каждый второй из которых заканчивается смертью пациентки в течение первого года после установления диагноза. Несмотря на совершенствование скрининговых программ даже в экономически развитых странах отмечается тенденция к омоложению болезни — заболеваемость у женщин репродуктивного возраста за последние 10–15 лет увеличилась вдвое [12].



Плазменная ваворизация обширной зоны лейкоплакии. Использование системы PlasmaJet обеспечивает мягкую декарбонизированную коагуляцию.

Поэтому профилактика рака шейки матки представляет наиболее актуальную задачу современной медицины.

Увеличение частоты рака шейки матки среди женщин репродуктивного возраста свидетельствует о неадекватности как диагностики, так и лечения предраковых изменений на шейке матки. Причем часто именно излишне консервативная тактика лечения больных с доброкачественной патологией шейки матки приводит к прогрессированию процесса. Безусловно, мы не сторонники повсеместного и неоправданного применения деструктивных методов воздействия на эпителий шейки матки. При обосновании показаний к хирургическому лечению необходимо учитывать множество факторов: возраст пациентки, состояние ее репродуктивной системы, данные

ПЦР- и цитологической диагностики (в том числе жидкостной), особенности кольпоскопической картины. В то же время сегодня абсолютно бесспорен другой постулат, в соответствии с которым «деструктивные методы противопоказаны нерожавшим женщинам, так как их использование может привести к развитию стеноза шейечного канала, бесплодию, невынашиванию беременности». Это абсолютно несправедливо по отношению к высокотехнологичным методам воздействия на шейку матки. К последним, несомненно, принадлежит система PlasmaJet. Ее возможности обеспечивают мягкое декарбонизированное воздействие на слизистую шейки матки, что не вызывает струпообразования и стеноза шейечного канала, а короткие сроки эпителизации обеспечивают максимальный клинический эффект.

## ЛИТЕРАТУРА

1. Кондриков Н.И. Современные классификации заболеваний шейки матки. Заболевания шейки матки (клинические лекции) / Под ред. Прилепской В.Н. М.: Медиа-Сфера, 1997. С. 6–9.
2. Richart R.M. Influence of diagnostic and therapeutic procedures on the distribution of cervical intraepithelial neoplasia. *Cancer*. 1966. Nov; 19(11): 1635–8.
3. Международный классификатор болезней (10 пересмотр ВОЗ). Женева, 1992.
4. Яковлева И.А., Кукутэ Б.Г. Классификация предрака и рака шейки матки / Архив патологии. 1977. Т. 39. № 1. С. 18–25.
5. Стрижаков А.Н., Давыдов А.И., Белоцерковцева Л.Д. Клиническая кольпоскопия. М.: Медицина, 2002.
6. Прилепская В.Н. Профилактика рака шейки матки: методы ранней диагностики и новые скрининговые технологии (Клиническая лекция). *Consilium Medicum // Гинекология*, 2007. 09. 1.
7. Coppleson M., Reid B.L. Human papilloma virus and cervical cancer. *Med J Aust*. 1986 Sep 1; 145(5): 242.
8. Coppleson M. The origin and nature of premalignant lesion of the cervix uteri. *Int. J. Obstet. Gynaecol.*, 1970, 8, 539–543.
9. Reid R., Scaizi P. Genital warts and cervical cancer. An improved colposcopic index for differentiating benign papillomaviral infections from high-grade cervical intra-epithelial neoplasia. *Am. J. Obstet. Gynecol.*, 1985, 153, 611–618.
10. White Paper — Plasma Technology and its Clinical Application. <http://www.plasmasurgical.com/pdf/8.pdf>
11. Gibson P.F., Suslov N. The Effects of the PlasmaJet System on Tissue. A review of tissue studies performed using the PlasmaJet System and comparisons with electrosurgery techniques. <http://www.plasmasurgical.com/pdf/TissueStudy.pdf>
12. Роговская С.И., Прилепская В.Н. Профилактика папиллома-вирусной инфекции и рака шейки матки. *Гинекология*. 2005; 1 (7): 22–6.