

ИНТРАОПЕРАЦИОННАЯ ПРОФИЛАКТИКА СПАЕЧНОЙ БОЛЕЗНИ У ОНКОГИНЕКОЛОГИЧЕСКИХ БОЛЬНЫХ

Ю.Г. Паяниди

ФГБНУ РОНЦ им. Н.Н. Блохина, Москва

Спаечная болезнь брюшной полости — широко распространенное заболевание во всем мире. В статье дано определение этому заболеванию, рассмотрены основные механизмы его этиопатогенеза и представлен опыт применения противоспаечной мембраны КолГАРА у онкогинекологических больных.

Ключевые слова: спаечная болезнь, противоспаечная мембрана, онкология.

INTRAOPERATIVE PREVENTION OF ADHESIVE DISEASE IN CANCER PATIENTS

Yu.G. Payanidi

Federal State Budgetary Scientific Institution «N.N. Blokhin Russian Cancer Research Center», Moscow

Adhesive disease of the abdominal cavity is a common condition worldwide. The article gives a definition of this disease, considers the principal mechanisms of its etiopathogenesis and presents the experience of the use of anti-adhesive barrier CollaGUARD in patients with gynecologic cancers.

Key words: adhesive disease, anti-adhesive barrier, oncology.

Спаечная болезнь на сегодняшний день продолжает оставаться серьезным осложнением хирургических вмешательств на органах брюшной полости и малого таза и часто приводит к смерти пациентов. Внутрибрюшинные и тазовые спайки образуются в 63–92% наблюдений в восстановительном периоде после перенесенных лапаротомий [2]. У гинекологических больных эта проблема встает особенно остро, поскольку развитие спаечного процесса приводит не только к существенному ухудшению их качества жизни, но и способствует развитию трубно-перитонеального бесплодия у пациенток репродуктивного возраста [2]. Не случайно, согласно классификации ВОЗ, тазовые спайки у женщин выделены в отдельный раздел, что подчеркивает особую важность этой патологии.

Для лучшего понимания причин и механизмов возникновения спаек остановимся подробнее на самом понятии «спаечная болезнь». По определению медицинской энциклопедии этот термин используется для обозначения патологических состояний, которые связаны с образованием спаек в брюшной полости после перенесенных заболеваний, травм, операций,

а в редких случаях могут иметь врожденный характер и зависят от индивидуальной конституционной предрасположенности к спайкообразованию [6].

Спаечная болезнь брюшной полости — широко распространенное заболевание во всем мире. В последние годы с расширением спектра и объема оперативных вмешательств у онкологических больных отмечается неуклонный рост частоты спаечной болезни брюшины и ее различных осложнений [4]. Со спайками в брюшной полости связано от 40 до 75% всех случаев кишечной непроходимости, а летальность по-прежнему остается достаточно высокой (5–10%) и не имеет тенденции к снижению [4]. По данным некоторых авторов, летальность может достигать 20%. В США по поводу спаечной болезни в 2008 году насчитывалось около 290 000 случаев госпитализации, а экономические затраты составили порядка 1,5 млрд долларов в год [13]. К сожалению, в России подобные исследования не проводились, но вполне вероятно, что эти показатели могут быть не меньше аналогичных показателей США.

Установлено, что частота спаечного процесса у женщин в 2,6 раза выше, чем у мужчин, и составляет 72% и 28% соответственно, при этом спайки в 1,6 раза чаще являются причиной кишечной непроходимости у женщин (62% против 38% соответственно) [2]. Это связано с тем, что, во-первых, брюшная полость женщины по-своему уникальна и в отличие от мужской напрямую сообщается с внешней средой (влагалище — цервикальный канал — полость матки — маточные трубы — брюшная полость), что благоприятствует возможному инфекционному поражению; во-вторых, у женщин больше внутренних органов (за счет органов малого таза), которые могут подвергаться хирургическим воздействиям.

На сегодняшний день существует клиническая классификация спаечной болезни брюшной полости по этиологическому принципу. Согласно этой классификации выделяют: послеоперационные сращения (86,5% случаев всей спаечной патологии), сращения воспалительного происхождения (12,3%), травматические сращения (0,38%) и врожденные сращения (0,78%) [4].

К этиологическим факторам образования спаек относят [2, 4]:

- механический — травмирование брюшины при рассечении, захватывание ее инструментами, промокании и протирании сухими марлевыми салфетками, иссечении участков брюшины при выполнении хирургического вмешательства;

- физический — высушивание брюшины воздухом, воздействие высокой температуры (ожоги) при использовании электроножа, лазерного излучения, плазменного скальпеля, горячих растворов;

- инфекционный — проникновение инфекции в брюшную полость эндогенным (воспаление органа брюшной полости с развитием местного и общего воспаления брюшины) и экзогенным путем (при ранении, прободении, вскрытии полого органа);

- имплантационный — асептическое воспаление брюшины в результате оставления в брюшной полости тампонов, дренажных трубок, длительно рассасывающегося шовного материала, кусочков марли, талька, кровоизлияний и гематом;

- химический — попадание или использование во время операции веществ, вызывающих химический ожог и асептическое воспаление брюшины (йод, спирт, концентрированные растворы антибиотиков и др.).

Предсказать течение спаечной болезни практически невозможно. По внешнему виду спайки напоминают рубцовую ткань. Они могут самостоятельно лизироваться или существовать десятилетиями, не принося беспокойств человеку и быть находкой хирурга или прозектора [4]. Но в 2–7% наблюдений спаечный процесс может проявляться внезапным или постепенным развитием болей в животе, сопровождающихся тошнотой, рвотой, и привести к развитию кишечной непроходимости [5].

Выделяют три варианта болевого синдрома, связанного со спаечным процессом брюшины [22]:

- болевой синдром с признаками функциональных нарушений органов пищеварения и периодическими нарушениями пассажа пищи по кишечнику (23,2%);

- болевой синдром, проявляющийся эпизодами острой кишечной непроходимости (49,8%);

- болевой синдром без функциональных нарушений и острой кишечной непроходимости (27%).

Одно из основных звеньев в процессе образования спаек в брюшной полости — изменения иммунобиологической реактивности организма в сочетании с нарушением синтеза коллагена. После хирургического вмешательства значительную роль в образовании спаечного процесса играет локальная реакция воспаления, а также состояние местного звена иммунитета, контролирующего дифференцировку клеток-предшественников в фибробласты [1, 3, 8, 11].

Спаечный процесс может быть распространенным, при этом отмечается сплошное поражение всех органов брюшной полости, или ограниченным, когда наблюдается образование отдельных тяжей, фиксированных в нескольких точках. Как правило, процесс наиболее выражен в зоне проведенного хирургического вмешательства.

Хирургические вмешательства по поводу острой спаечной кишечной непроходимости

не исключают возможность рецидивирования данной патологии. При этом адгезивный процесс приводит к значительным техническим трудностям при выполнении повторных операций на органах брюшной полости, еще больше увеличивая при этом количество хирургических осложнений.

Риск спайкообразования у онкогинекологических больных

При онкогинекологической патологии оперативному вмешательству в настоящее время придается первостепенное значение и как самостоятельному методу, и как важнейшему этапу в комплексе лечебных мероприятий. Вероятность развития спаечной болезни у этих пациентов особенно высока, и это не случайно, поскольку хирургические вмешательства при таких нозологиях, как рак яичников, рак тела и шейки матки, имеют агрессивный характер и сопровождаются значительным операционным травмированием тканей [4, 5, 9]. Более того, хирургическое лечение, как правило, дополняется химио- и/или лучевой терапией, которые только усугубляют процесс образования спаек. И наоборот, осложнения, связанные со спайкообразованием, могут отсрочить дальнейшие этапы лечения онкологической патологии на неопределенный срок, что, в конечном итоге, отрицательно скажется на прогнозе заболевания. Кроме того, как уже было отмечено выше, спайки могут привести к кишечной непроходимости, а повторные операции в онкологии, как известно, значительно усугубляют прогноз заболевания. Более того, важной особенностью спаечной болезни в онкологии является тот факт, что опухолевые клетки, находящиеся в соединительной ткани, практически недоступны для большинства иммунокомпетентных клеток, что, как правило, приводит к рецидивированию заболевания.

Поэтому очень важно для клинициста не только соблюдать основные хирургические каноны, направленные на профилактику спайкообразования, но и шире внедрять специальные противоспаечные средства.

Большое значение в современной хирургической практике имеет профилактика спаечной болезни, для которой в настоящее время помимо строгого соблюдения основных хирургиче-

ских канонов возможно применение специальных противоспаечных средств.

Исторически развитие профилактики спайкообразования в хирургии можно разделить на несколько этапов [2]. Первый этап характеризуется использованием обезболивающих препаратов; второй — фармакотерапевтических средств; третий — появлением препаратов, инстиллируемых в брюшную полость; и, наконец, четвертый этап связывают с разработкой хирургических противоспаечных барьеров — средств, разобщающих раневые поверхности. На сегодняшний день этот метод считают наиболее перспективным, обеспечивающим высокий профилактический эффект. Выделяют два типа противоспаечных барьеров: это саморассасывающиеся мембраны и жидкие среды. В гинекологическом отделении ФГБНУ РОНЦ им. Н.Н. Блохина применяют саморассасывающуюся противоспаечную мембрану **КолГАРА**.

Очевидно, что противоспаечные барьеры (ПБ) могут быть использованы в клинической практике, если они удовлетворяют ряду требований современной хирургии [2]. В частности:

- ПБ не должны ухудшать регенерацию тканей в ране;
- ПБ не должны вызывать реакцию отторжения;
- ПБ не должны усиливать рост микроорганизмов;
- ПБ не должны вызывать воспалительный процесс;
- ПБ не должны вызывать образования спаек или фиброза;
- ПБ должны оставаться эффективными в присутствии крови;
- ПБ должны быть удобными в применении при использовании эндоскопической техники;
- ПБ должны быть легко адсорбируемыми.

С позиций допуска к использованию ПБ в хирургии целесообразно выделить четыре основных критерия: эффективность; безопасность; простота в использовании как локально (сайт-специфичные барьеры), так и для всей брюшной полости; экономичность (баланс цены и клинической эффективности) [2]. Далее приведено несколько примеров использования противоспаечной мембраны **КолГАРА** в онкогинекологии.

Рак яичников

У большинства больных раком яичников, поступающих в онкологические стационары, диагностируются запущенные стадии процесса (70–80%), поэтому в последние два десятилетия объем оперативного вмешательства значительно расширился, предпочтение отдается условно радикальным операциям с максимальным удалением практически всех пораженных опухолью тканей. В связи с чем, наряду со стандартной при злокачественных новообразованиях яичников экстирпацией матки с придатками, удалением большого сальника, забрюшинной лимфаденэктомией выполняют резекцию вовлеченных в опухолевый процесс петель кишок, аппендэктомию, спленэктомию, перитонэктомию и т.п. [3, 4, 5]. Кроме того отметим, что рак яичников часто рецидивирует, поэтому высока вероятность повторных операций, что требует от хирурга особенно серьезно подходить к вопросу профилактики спаек. На рис. 1, 2, 3 представлено клиническое наблюдение применения **КолГАРА** после удаления рецидивной опухоли и двусторонней лимфаденэктомии в связи с рецидивом рака яичников, расположенного в забрюшинном пространстве малого таза слева. Опухоль размерами 12×12×8 см локализовалась пристеночно с глубоким врастанием в стенку таза, с вовлечением магистральных сосудов и выраженным послеоперационным спаечным процессом.

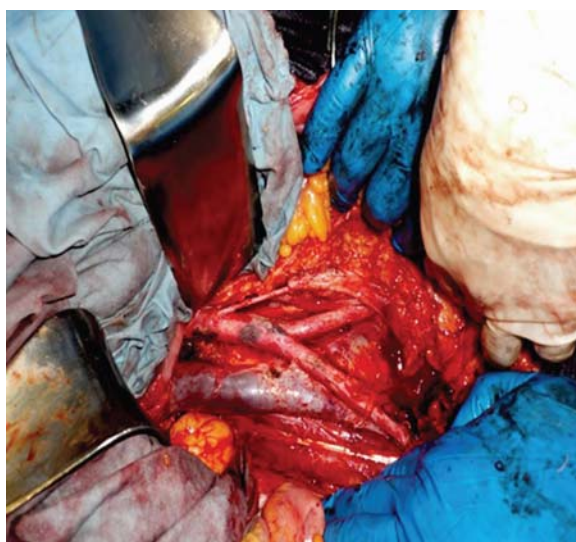

Рис. 1. Парааортальная и тазовая лимфодиссекция

Рак шейки матки

Наиболее распространенная и часто применяемая во всем мире операция для лечения инвазивного рака шейки матки стадий IB–IIA — расширенная экстирпация матки с придатками или без придатков. На втором этапе лечения таких больных, как правило, применяют лучевую терапию. Поэтому у таких больных особенно важно во время хирургического вмешательства использовать специальные средства для профилактики спаек.

Рак тела матки

Адекватным объемом оперативного вмешательства при этой патологии считают экстирпацию матки с придатками с забрюшинной лимфаденэктомией. Ниже приведено описание клинического случая и опыта использования противоспаечной мембраны у пациентки К.В.В., 53 лет. Диагноз: рак тела матки T1BN0M0. Гистологическая форма опухоли матки — низкодифференцированная эндометриодная аденокарцинома. Была выполнена лапароскопическая экстирпация матки с придатками, двусторонняя тазовая селективная лимфаденэктомия. Противоспаечная мембрана **КолГАРА** была использована в области забрюшинного пространства после выполнения тазовой селективной лимфаденэктомии с целью профилактики послеоперационной спаечной болезни, для достижения полного гемостаза и уменьшения лимфоцист.

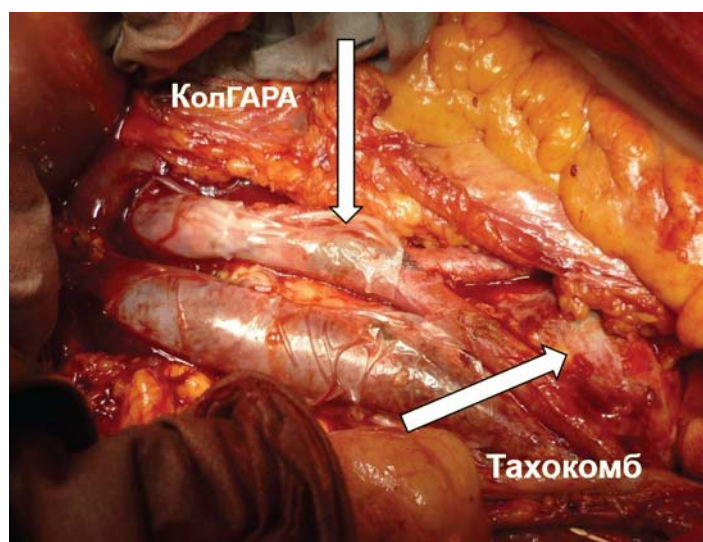


Рис. 2. КолГАРА установлена на аорту и полую вену

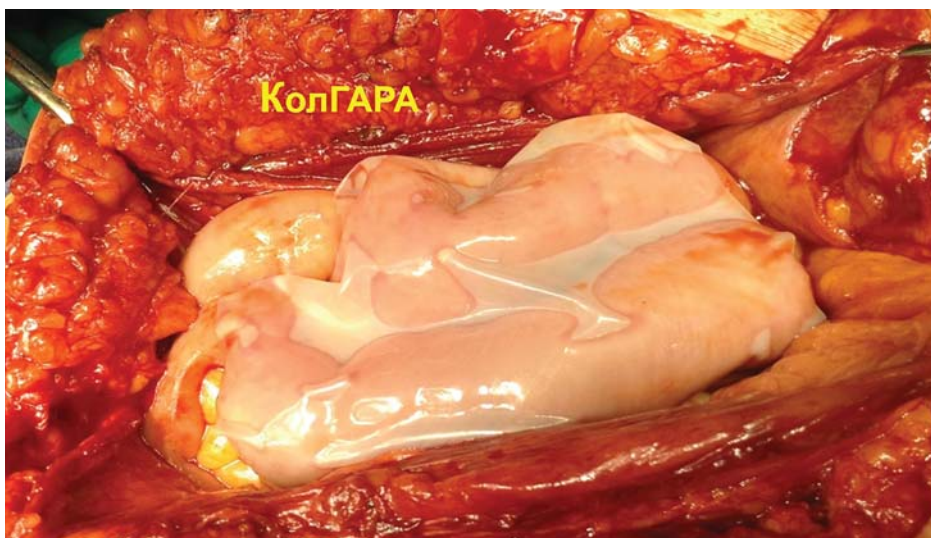


Рис. 3. КолГАРА на петлях кишок

По нашим данным, в результате использования **КолГАРЫ** у 17 онкогинекологических больных было отмечено значительное снижение лимфоррагии после циторедуктив-

ных операций, что позволило существенно сократить как количество применяемых препаратов, так и сроки послеоперационного периода.

ЛИТЕРАТУРА

1. Анупова В.С. Эффективность локальной иммунокоррекции в комплексном лечении спаечных процессов органов малого таза // Дис. ... канд. мед. наук. Орловский государственный университет. — Орел. — 2006. — С 14–26.
2. Беженарь В.Ф., Цытурдаева А.А., Байлюк Е.Н. Спаечная болезнь органов малого таза у гинекологических больных: от патогенеза к профилактике // Онкогинекология. — 2014. — №4. — С. 68–76.
3. Вялов С.Л., Пшениснов К.П., Куиндоз П. Современные представления о регуляции процесса заживления ран // Анналы пластической, реконструктивной и эстетической хирургии. — 1999. — №1. — С. 49–56.
4. Гасанов Н.Г. Профилактика спаечной болезни при хирургическом лечении злокачественных опухолей органов живота // Автореф. дис. ... докт. мед. наук. — М., — 2012. — 45 с.
5. Китаев А.В., Немытин Ю.В., Петров В.П., Леонов С.В., Гайдужевич И.В. Колоректальный рак, особенности комплексного лечения // Онкохирургия. — 2008. — № 1. — С. 27–28.
6. Энциклопедический словарь медицинских терминов. — 1-е изд. — М.: Советская энциклопедия, 1984. — Т. 3. — С. 139.
7. Томнюк Н.Д., Белобородов В.А., Рябков И.А., Кембель В.Р., Парно А.А. К вопросу о спайках и спаечной болезни в неотложной хирургии // Современные наукоемкие технологии. — 2010. — № 10 — С. 84–86.
8. Шапошников Ю.Г. Иммунобиологические факторы заживления ран. Текст. / Ю.Г. Шапошников, И.В. Кондратьева // Хирургия. — 1981. — № 5.1. — С. 25–28.
9. Diamond M.P. Pathogenesis of adhesion formation. Reformation: Application to reproductive pelvic surgery / M.P. Diamond, A.H. De Cherney // Microsurgery 1997. — Vol.8. — P. 103–107.
10. diZerega G.S., Campeau J.D. Peritoneal repair and post-surgical adhesion formation // — 2001. Nov-Dec; 7 (6):5 47–55.
11. Holsti M.A., Chitnis T., Panzo R.J., Bronson R.T., Yagita H., Sayegh M.H., Tzianabos A.O. Regulation of postsurgical fibrosis by the programmed death-1 inhibitory pathway // J Immunol. — 2004. — May 1;172 (9): 5774–81.
12. Mathias G., Cowley R., Morales A., Rogers R.C. Congenital livedo reticularis and recurrent strokes in two unrelated young children // Clin Pediatr (Phila). — 2006. May; 45 (4): 367–72.
13. Ray N.F., Denton W.G., Thamer M. et al. Abdominal adhesiolysis: inpatient care and expenditures in the United States in 2008 // J Am Coll Surg 2009. — 145:3–7.