

# ПОЛИНЕОПЛАЗИЯ ОРГАНОВ РЕПРОДУКТИВНОЙ СИСТЕМЫ И ТОЛСТОЙ КИШКИ У ЖЕНЩИН

Ю.Г. Паяниди<sup>1</sup>, К.И. Жордания<sup>1</sup>, В. Паукер<sup>2</sup>, В.Ю. Сельчук<sup>1</sup>, Т.П. Казубская<sup>1</sup>

<sup>1</sup> ФГБУ «РОНЦ им. Н.Н. Блохина», Москва

<sup>2</sup> Клиника акушерства и гинекологии клинической больницы Бремен-Норд, Бремен, Германия  
e-mail: paian-u@yandex.ru

**Цель исследования.** Изучение клинических и генетических ассоциаций опухолей у больных первично-множественными злокачественными новообразованиями (ПМЗН) органов репродуктивной системы и толстой кишки у женщин.

**Материалы и методы.** В исследование были включены больные с ПМЗН органов репродуктивной системы ( $n = 635$ ), находившиеся на лечении в ФГБУ «РОНЦ им. Н.Н. Блохина» с 1990 по 2013 гг., а также 2318 их родственников 1-й степени родства старше 20 лет (жители Москвы и Московской области). Анализ осуществлялся как стандартными статистическими методами, так и специальными методами генетического анализа. Также с помощью электрофореза и ПЦР-секвенированием абберантного участка было проведено ДНК-тестирование мутаций в генах системы репарации *MLH1*, *MSH2*, *MSH6* у 35 пациентов с ПМЗН органов репродуктивной системы и толстой кишки.

**Результаты и обсуждение.** Из 5520 женщин, больных раком толстой кишки, находившихся на лечении в ФГБУ «РОНЦ им. Н.Н. Блохина» за последние двадцать лет, полинеоплазия была выявлена в 2% наблюдений. Всего у этих больных было выявлено 233 первично-множественные опухоли, из которых 122 (52,4%) были синхронными, 66 (28,3%) — сочетанными, 45 (19,3%) — метакхронными. При метакхронных ПМЗН шейки матки и толстой кишки в 85,6% наблюдений рак толстой кишки развивался после проведенной лучевой терапии по поводу рака шейки матки. При метакхронных ПМЗН тела матки и толстой кишки в 84,0% наблюдений рак толстой кишки развивался также после проведенной лучевой терапии рака тела матки. При этом у всех больных рак толстой кишки развивался через 8 лет и более после лучевой терапии первой опухоли. Проведенные молекулярно-генетические исследования показали, что врожденные дефекты системы репарации неспаренных оснований ДНК (*MSH2*, *MLH1* и *MSH6*) были обнаружены в 37% наблюдений у больных ПМЗН органов репродуктивной системы и толстой кишки.

**Выводы.** ПМЗН органов репродуктивной системы и толстой кишки являются редкой патологией. При этом риск развития ПМЗН у женщин значительно повышается при врожденных дефектах системы репарации неспаренных оснований ДНК (*MSH2*, *MLH1* и *MSH6*). Таким образом, подобные мутации необходимо выявлять в семьях больных ПМЗН толстой кишки, эндометрия и/или яичников, а также в случаях накопления в одной семье солитарных опухолей вышеперечисленных локализаций.

**Ключевые слова:** полинеоплазия, рак толстой кишки, рак органов репродуктивной системы.

## MULTIPLE PRIMARY MALIGNANT NEOPLASMS OF FEMALE REPRODUCTIVE SYSTEM ORGANS AND OF THE COLON

Yu.G. Payanidi<sup>1</sup>, K.I. Zhordania<sup>1</sup>, V. Pauker<sup>2</sup>, V.Yu. Selchuk<sup>1</sup>, T.P. Kazubskaya<sup>1</sup>

<sup>1</sup> Federal State Budgetary Institution «N.N. Blokhin Russian Cancer Research Center», Moscow

<sup>2</sup> Klinik für Gynäkologie und Geburtshilfe Klinikum Bremen-Nord, Bremen

**Objective of the study.** To study the clinical and genetic associations of the tumors in female patients with multiple primary malignant tumors of reproductive system organs and of the colon.

**Materials and Methods.** The study involved patients with multiple primary malignant neoplasms of reproductive organs ( $n = 635$ ) who underwent treatment in the Federal State Budgetary Institution «N.N. Blokhin Russian Cancer Research Center» from 1990 to 2013, as well as 2318 their first-grade relatives over 20 years of age (residents of Moscow and Moscow region). The analysis was carried out using both the standard statistical procedures and specific methods of genetic testing. Also DNA-testing of mutations in genes of repair system *MLH1*, *MSH2*, *MSH6* was performed using a method

of electrophoresis and polymerase chain reaction (PCR) sequencing of aberrant site in 35 patients with multiple primary malignant tumors of reproductive system and the colon.

**Results and Discussion.** From 5520 women with colon cancer who underwent treatment at the Federal State Budgetary Institution «N.N. Blokhin Russian Cancer Research Center» over the last 20 years multiple primary malignant tumors were detected in 2% of all observations. In total, 233 cases of multiple primary malignant tumors were identified, of those 122 (52,4% cases were synchronous, 66 (28,3%) — combined, and 45 (19,3%) — metachronous. In cases of metachronous multiple primary cancer of the cervix and the colon colorectal cancer developed in 85,6% of observations after radiation treatment conducted for cervical cancer. In cases of multiple primary endometrial cancer and colon cancer in 84,0% of observations colon cancer progression was detected after radiation therapy performed for endometrial cancer as well. Moreover, all patients developed colon cancer in 8 years or later after the radiation therapy of the first tumor. The molecular genetic research that had been conducted showed that congenital disorders of repair system of unpaired DNA bases (MSH2, MLH1 and MSH6) were discovered in 37% of observation with patients with multiple primary cancer of reproductive system and the colon.

**Conclusions.** Multiple primary malignant tumors of reproductive organs and the colon are a rare pathology. Thus, the risk of the development of multiple primary malignant tumors in women considerably increases when congenital defects of repair system of unpaired DNA bases (MSH2, MLH1 and MSH6) exist. Therefore, it is necessary to identify these mutations in the families of patients with multiple primary colon, endometrial and/or ovarian cancers, as well as in cases of aggregation of solitary tumors of above listed localization in one family.

**Key words:** multiple primary malignant tumors, colon cancer, reproductive system cancer.

Изучение феномена первичной множественности злокачественных опухолей началось еще со времен Авиценны (Ибн Сина), которому принадлежит первое документированное описание случая двустороннего поражения молочных желез. В 1793 г. лондонским хирургом Джоном Пирсоном было представлено наблюдение последовательного развития у больной рака правой молочной железы, затем левой и рака тела матки. Более широко сообщения о первично-множественных злокачественных новообразованиях (ПМЗН) стали появляться в европейской литературе лишь в первой половине XIX в. Однако и по сей день в большинстве своем они носят описательный характер и содержат лишь описание отдельных клинических случаев или небольших серий подобных наблюдений.

Под первичной множественностью опухолей в настоящее время понимают независимое возникновение и развитие у одного больного двух или более новообразований. При этом пораженными могут быть не только разные органы различных систем, но и парные (молочные железы, легкие и др.), а также мультицентрически один орган [1, 2].

Важным моментом классификации ПМЗН является время их выявления. По времени выявления выделяют: синхронные ПМЗН, выявленные одномоментно; метакхронные — выявленные через 6 месяцев и позже после

диагностирования первой опухоли; и сочетанные — если речь идет о наличии трех и более опухолей у одного больного (синхронно-метакхронный и метакхронно-синхронный типы возникновения) [1, 2].

Считается, что чаще всего ПМЗН болеют женщины, при этом у них в основном поражаются органы репродуктивной системы и толстой кишки, что предполагает сходный генетический механизм канцерогенеза. Тем не менее феномен первичной множественности злокачественных опухолей несет в себе много неясного. В частности, до сих пор остается открытым вопрос: является ли совместное развитие вторых и последующих первичных злокачественных новообразований самостоятельным заболеванием или это проявление генетически единого наследственного синдрома.

Поэтому целью настоящего исследования является изучение клинических и генетических ассоциаций опухолей у больных ПМЗН органов репродуктивной системы и толстой кишки у женщин с целью повышения эффективности ранней диагностики, лечения и профилактики этих заболеваний.

**Материалы и методы.** На первом этапе исследования проведено изучение клинико-морфологических характеристик ПМЗН органов репродуктивной системы у 635 больных, находившихся на лечении в ФГБУ «РОНЦ им. Н.Н. Блохина». Критерием для включения

в исследуемую группу пациентов было наличие у одной пациентки гистологически доказанных двух и более опухолей.

Проведен анализ семейного анамнеза этих пациенток. В исследование были включены 2318 родственников 1-й степени родства больных полинеоплазией старше 20 лет жителей Москвы и Московской области. Анализ полученных данных осуществлялся как с помощью стандартных статистических методов, так и специальными методами генетического анализа.

Также проведено ДНК-тестирование мутаций в генах системы репарации *MLH1*, *MSH2*, *MSH6* у 35 пациентов с ПМЗН репродуктивной системы и толстой кишки. Определение мутации в генах системы репарации проводилось в клиниках ФГБУ «РОНЦ им. Н.Н. Блохина», объектом исследования была ДНК, выделенная из крови пациентов методом ПЦР с помощью электрофореза и ПЦР-секвенированием абберантного участка.

**Результаты и обсуждение.** Для того чтобы приблизиться к пониманию биологических закономерностей проявления ПМЗН, необходимо изучить как семейные, так и клинические ассоциации различных форм опухолей. За последние 20 лет в ФГБУ «РОНЦ им. Н.Н. Блохина» ПМЗН органов женской репродуктивной системы были выявлены у 635 больных. При этом злокачественные новообразования яичников чаще всего сочетались с опухолями молочной железы в 102 (38,63%) наблюдениях, тела матки — в 79 (30,0%) наблюдениях и толстой кишки — в 27 (10,09%) наблюдениях. Таким образом, было установлено, что в подавляющем большинстве случаев при полинеоплазии у женщин отмечается совместное проявление таких форм опухолей, как злокачественные новообразования яичников, тела матки, молочной железы и толстой кишки. Поэтому нам показалось целесообразным проанализировать клинко-морфологические характеристики ПМЗН органов репродуктивной системы и толстой кишки, что составило 2% ( $n = 101$ ) от 5520 женщин, больных раком толстой кишки, находившихся на лечении в ФГБУ «РОНЦ им. Н.Н. Блохина» за этот период времени. Всего у этих больных было выявлено 233 первично-множественные опухоли,

из которых 122 (52,4%) были синхронными, 66 (28,3%) — сочетанными, 45 (19,3%) — метасинхронными. При этом по 2 опухоли были в 75 (74,4%) наблюдений, по 3 опухоли — в 22 (21,8%) наблюдениях, по 4 опухоли — в 3 (2,9%) наблюдениях, и только у одной женщины (0,9%) было выявлено 5 опухолей. В дальнейшем больных полинеоплазией мы разделили на 3 группы.

Первую группу составили больные **ПМЗН шейки матки и толстой кишки** ( $n = 31$ ). Всего у них было выявлено 69 опухолей. В 6 (19,4%) наблюдениях опухоли были синхронными, в 22 (70,9%) — метасинхронными, а в 3 (9,7%) наблюдениях — сочетанными. Причем по 2 опухоли имели место в 26 (83,9%) наблюдениях, по 3 опухоли — в 4 (12,9%) наблюдениях, по 4 опухоли — в 4 (12,9%) наблюдениях, и лишь у одной больной было выявлено 5 метасинхронных опухолей.

Клиницистам будет интересен факт, полученный нами при исследовании группы больных метасинхронным ПМЗН шейки матки и толстой кишки, которые получали лучевую терапию по поводу первого заболевания — рака шейки матки ( $n = 21$ ). У 18 (85,6%) из них метасинхронный рак толстой кишки возник через 8 лет и более после проведенной лучевой терапии. Поэтому нам кажется целесообразным больным, получавшим лучевую терапию по поводу рака шейки матки, подвергать длительному мониторингу, особенно после 8 лет наблюдения.

Пятилетняя выживаемость больных ПМЗН шейки матки и толстой кишки составила 52,3% (выживаемость определяли с момента выявления рака шейки матки). При этом она практически не отличалась от пятилетней выживаемости больных солитарным раком шейки матки, которая составила 54%.

Вторую группу составили 45 больных **ПМЗН тела матки и толстой кишки**, у которых было 108 опухолей. Из них в 5 (11,1%) наблюдениях опухоли были синхронными, в 27 (60,3%) наблюдениях — метасинхронными и в 13 (28,6%) — сочетанными. Причем по 2 опухоли имели 29 (64,4%) пациенток, по 3 — 14 (31,2%) и по 4 — 2 (4,4%).

При метасинхронных ПМЗН тела матки и толстой кишки мы получили аналогичные

результаты, как и при метастатическом раке шейки матки. Оказалось, что у большинства пациенток раком тела матки (84%), которые в плане комплексного лечения получали лучевую терапию, метастатический рак толстой кишки был выявлен через 8 лет и позже. Поэтому этим больным также показан длительный мониторинг — более 8 лет.

Пятилетняя выживаемость больных раком тела матки в сочетании со злокачественными новообразованиями толстой кишки составила 51%, что значительно ниже, чем пятилетняя выживаемость больных солитарным раком тела матки — 76,0% ( $p \leq 0,01$ ).

И, наконец, в третью группу вошли больные **ПМЗН яичников и толстой кишки** ( $n = 25$ ), у которых было выявлено 56 опухолей. При этом в 10 (40%) наблюдениях опухоли были метастатическими, в 10 (40%) наблюдениях — синхронными, а в 5 (20%) — сочетанными. По 2 опухоли были выявлены у 20 (80%) больных, по 3 опухоли — у 4 (16%) женщин, и 4 — у одной (4%).

Пятилетняя выживаемость больных раком яичников в сочетании со злокачественными новообразованиями толстой кишки практически не отличается от пятилетней выживаемости больных солитарным раком яичников и составила 32 и 35% соответственно.

**Генетические аспекты ПМЗН органов репродуктивной системы и толстой кишки у женщин.** По имеющимся наблюдениям, ПМЗН могут быть одним из проявлений различных наследственных синдромов, которые развиваются в большинстве случаев из-за наличия мутаций в генах-супрессорах опухоли, поэтому риск развития полинеоплазии выше для лиц из наследственно отягощенных семей. При анализе семейного анамнеза 635 больных ПМЗН репродуктивной системы было установлено, что однотипные локализации опухолей в этих семьях были выявлены в 20% наблюдений, а 16% их родственников страдали полинеоплазией. Из 2318 родственников 1-й степени родства больных полинеоплазией у 19 (0,8%) была выявлена более чем одна первичная опухоль, что значительно превышает популяционную частоту ПМЗН г. Москвы и Московской области (0,008%). Таким образом, необходимо отметить, что выявленные в процессе нашего

исследования случаи ПМЗН можно считать наследственно обусловленными, так как вероятность случайного накопления аналогичных поражений в семьях при такой низкой популяционной частоте чрезвычайно мала.

При ПМЗН репродуктивной системы часто встречался синдром наследственного неполипозного колоректального рака (ННКРР) или синдром Линча. Главным признаком этого синдрома является развитие в молодом возрасте опухолей толстой кишки и/или злокачественных опухолей эндометрия и/или яичников. До выявления генов, ассоциированных с этим синдромом, предрасположенность к нему устанавливали на основании клинических признаков и семейного генетического анамнеза. В связи с чем для этого синдрома были разработаны специфические, так называемые Амстердамские критерии [5], которые подразумевают:

- 1) наличие в семье трех и более родственников, пораженных раком толстой кишки (РТК), один из которых — родственник 1-й степени родства;
- 2) последовательное поражение РТК родственников в двух поколениях;
- 3) один и более случаев РТК диагностированный у родственников в возрасте до 50 лет;
- 4) отсутствие полипоза в каждом случае РТК.

Отметим, что достоверную информацию для определения групп высокого риска развития ПМЗН несет ДНК-диагностика. Известно, что причинами возникновения синдрома Линча являются гены системы репарации неспаренных оснований ДНК (mismatch repair): *MLH1*, *MLH3*, *MSH2*, *MSH6*, *PMS1*, *PMS2* [3, 4]. Основная их функция заключается в исправлении ошибок репликации ДНК и неточности репарации двунитевых разрывов. Нарушение работы генов *MSH2*, *MLH1*, *MSH3* и/или *PMS2* связано с мутационными изменениями в протоонкогенах и генах-супрессорах опухоли, приводящими к возникновению опухолей [3, 4].

Изучая данные международных исследований, хочется обратить внимание, что мутация любого из генов системы репарации резко увеличивает риск возникновения рака яичников до 10%, рака эндометрия — до 71%, рака толстой кишки у женщин — до 85% [4].

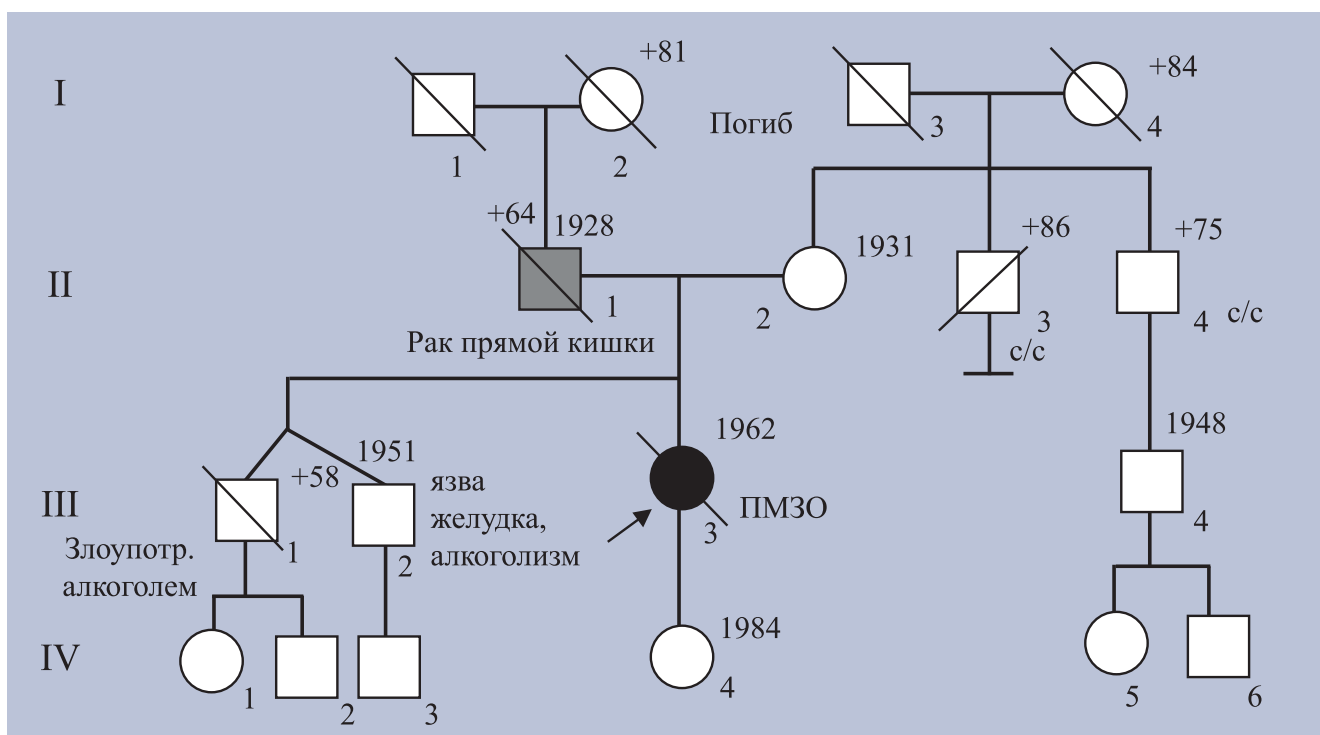
В работе определялась частота встречаемости трех ключевых генов системы репарации неспаренных оснований ДНК (mismatch repair): *MLH1*, *MSH2*, *MSH6*, у больных с синдромом Линча. Анализируя уже имеющиеся в канцер-регистре ФГБУ «РОНЦ им. Н.Н. Блохина» данные, установлено, что в группе больных ПМЗН органов репродуктивной системы и толстой кишки мутации в генах системы репарации неспаренных оснований ДНК были выявлены в 13 (37%) наблюдений. У больных ПМЗН эндометрия и толстой кишки чаще всего выявлялась мутация в гене *MSH6*.

В качестве клинического примера приведем родословную больной П. (рис. 1).

Как следует из родословной, отец (II-1), перенесший операцию по поводу рака прямой кишки в институте проктологии, умер от прогрессирования заболевания (метастазов в легких) в возрасте 64 лет. Поражение пробанда (пациентки) метакронным первично-множественным раком эндометрия в 50 лет и слепой кишки в 53 года, наличие в семье заболевания раком прямой кишки у отца пробанда соответствуют наследственному варианту заболевания раком — синдрому наследственного неполипозного колоректального

рака. Пациентке предложено провести ДНК-диагностику мутаций в генах *MLH1*, *MSH2*, *MSH6*. При исследовании ДНК, выделенной из крови пробанда, в гене *MSH2* обнаружена мутация с.1170 delT (p.Leu390Leufs\*21). Выявленное носительство герминальной мутации в гене *MSH2*, подтверждает наследственный вариант рака толстой кишки. Таким образом, для пробанда риск развития РТК в течение жизни составляет 85%, 2/3 из которого поражает правую половину толстой кишки. Риск развития рака желудка, тонкой кишки, поджелудочной железы, мочевыводящей системы — от 30 до 60%. Возможно также развитие аденом толстой кишки, кератоакантом и эпителиом кожи. Поскольку синдром наследственного неполипозного колоректального рака имеет доминантный тип наследования, риск развития РТК для дочери (из родословной IV-4) для брата и его детей и (III-2, IV-1, 2, 3) составляет 50%. Для диагностики возможного носительства обнаруженной мутации для этих членов семьи рекомендовано прямое молекулярно-генетическое тестирование гена *MSH2*.

Выявление подобных мутаций особенно важно не только для самих больных, у которых



**Рис. 1.** Родословная больной П.

уже диагностировано онкологическое заболевание, но прежде всего для их здоровых родственников, у которых еще не возникла опухолевая патология, но уже идентифицирована генетическая мутация и возникла необходимость определения степени риска развития рака указанных локализаций [2, 3].

**Заключение.** ПМЗН органов репродуктивной системы и толстой кишки являются редкой патологией. При этом риск развития ПМЗН у женщин значительно повышается при врожденных дефектах системы репарации

неспаренных оснований ДНК (*MSH2*, *MLH1* и *MSH6*). Таким образом, подобные мутации необходимо выявлять в семьях больных ПМЗН толстой кишки, эндометрия и/или яичников, а также в случаях накопления в одной семье солитарных опухолей вышеперечисленных локализаций.

Также к группе риска по возникновению метакронного колоректального рака следует относить всех больных раком тела и шейки матки, получавших лучевую терапию. Им показан длительный мониторинг.

## ЛИТЕРАТУРА

1. Паяниди Ю.Г., Жордания К.И., Сельчук В.Ю., Казубская Т.П., Тырсина Е.Г., Каиурников А.Ю. Хирургическая тактика в лечении больных раком толстой кишки и синдроме Линча // Онкогинекология. — 2014. — № 1. — С. 19–25.
2. Паяниди Ю.Г., Казубская Т.П., Сельчук В.Ю., Каиурников А.Ю., Огай Д.С., Наседкина Т.В. Гормональная контрацепция и рак: за и против // Онкогинекология. — 2012. — № 3. — С. 10–16.
3. Geary J., Sesieni P., Houlston R. et al. Gene-related cancer spectrum in families with hereditary non-polyposis colorectal cancer (HNPCC) // *Fam Cancer*. — 2008. — Vol. 7. — P. 163–172.
4. Rossel M., Schuffenecker I., Schlumberger M. et al. Detection of a germline mutation at codon 918 of the RET proto-oncogene in French MEN 2B families // *Hum Genet*. — 1995. — Vol. 95. — № 4. — P. 403–406.
5. Vasen H.F., Möslein G., Alonso A., Bernstein I., Bertario L., Blanco I., Burn J., Capella G., Engel C., Frayling I., Friedl W., Hes F.J., Hodgson S., Mecklin J.P., Møller P., Nagengast F., Parc Y., Renkonen-Sinisalo L., Sampson J.R., Stormorken A., Wijnen J. Guidelines for the clinical management of Lynch syndrome (hereditary non-polyposis cancer) // *Medical Genetics*. — 2007. — 44(6):353.