

ИММУНОЛОГИЧЕСКАЯ ХАРАКТЕРИСТИКА ИНВАЗИВНОГО РАКА ШЕЙКИ МАТКИ

**С. В. Чулкова^{1,2}, Е. Н. Шолохова¹, И. В. Поддубная³, А. С. Шевчук^{1,2},
И. С. Стилиди^{1,2}, Н. В. Грищенко¹, Н. Н. Тупицын¹**

¹ ФГБУ «НМИЦ онкологии им. Н. Н. Блохина» Минздрава России, Москва

² ФГАОУ ВО РНИМУ им. Н. И. Пирогова Минздрава России

Иммунологические характеристики опухоли широко изучаются во всем мире. Известно, что фенотипические свойства опухолевых клеток связаны с особенностями их эволюции и способностью к выживанию в условиях лечебного воздействия. Показано важное прогностическое значение отдельных фенотипических признаков опухоли, изучается их предиктивная роль в отношении эффективности иммунотерапии.

Цель. Изучить экспрессию HLA-детерминант, рецептора трансферрина CD71 клетками рака шейки матки и оценить лимфоидную инфильтрацию опухоли.

Материалы и методы. В данную работу включены 20 больных раком шейки матки, которые получали лечение в ФГБУ «НМИЦ онкологии им. Н. Н. Блохина» МЗ РФ. Изучение первичной опухоли проведено иммуногистохимическим методом (иммунофлуоресцентного окрашивания) на криостатных срезах. Использованы моноклональные антитела: CD45, CD3, CD4, CD8, CD20, CD38, CD71, HLA-DR, HLA-I. Оценка реакции проводилась с помощью люминисцентного микроскопа ZEISS (AXIOSKOP; Германия). В исследовании преобладали больные с IB1 стадией (35,0 %) и IB2 стадией (20,0 %).

Результаты. Молекулы HLA-I класса на мембране опухолевых клеток в большинстве случаев экспрессировались. Отсутствие или экспрессия данного антигена единичными опухолевыми клетками отмечены в 25 % случаев. Экспрессия молекул HLA-II класса наблюдалась в 55,6 % изученных образцов. CD71 экспрессировались в 65,0 % ($n = 13$) случаев мономорфно, а в 25,0 % ($n = 5$) случаев — мозаично. Инфильтрация лимфоцитами была выражена слабо, лишь в 10 % ($n = 2$) случаев отмечены скопления лимфоцитов в виде очагов. Плазматические клетки (CD38+) обнаружены в 20,0 % случаев. Гистиоцитарная инфильтрация (D11+) установлена в 60 % наблюдений. Инфильтрация CD45+клетками коррелировала со степенью инфильтрации опухоли CD3+ ($R = 0,459$, $p = 0,042$) и CD8+ ($R = 0,505$, $p = 0,023$) клетками. Взаимосвязи с В-клетками, CD38+ клетками, D11+ клетками не отмечено. Субпопуляции CD8+ и CD4+клеток были взаимосвязаны ($p = 0,003$).

Заключение. При раке шейки матки экспрессия антигенов HLA-I класса сохранялась в 90,0 % случаев. Отмечена экспрессия антигенов HLA-II класса в 55,6 % наблюдений. Рак шейки матки характеризуется высокой частотой экспрессии трансферриновых рецепторов даже на ранних стадиях. Экспрессия рецепторов трансферрина коррелировала с инфильтрацией опухоли CD45+клетками. Инфильтрация CD45+клетками в строме более выражена. Выраженность общей инфильтрации опухолевой ткани при раке шейки матки сопровождается достоверным нарастанием уровней инфильтрации Т-клетками.

Ключевые слова: рак шейки матки, HLA-I, HLA-II, CD71, инфильтрация CD45+, субпопуляции, иммунофлуоресценция, криостатные срезы.

IMMUNOLOGICAL CHARACTERISTICS OF INVASIVE CERVICAL CANCER

**S. V. Chulkova^{1,2}, E. N. Sholokhova¹, I. V. Poddubnaya³, A. S. Shevchyuk^{1,2},
I. V. Stilidi^{1,2}, N. V. Grishchenko¹, N. N. Tupitsyn¹**

¹ Federal State Budgetary Institution "N. N. Blokhin National Medical Research Center of Oncology" of the Ministry of Healthcare of the Russian Federation, Moscow

² Pirogov Russian National Research Medical University Ministry of Health of Russia

Immunological characteristics of the tumor have been extensively studied worldwide. It is well known, that phenotypic properties of tumor cells are related to the intricacies of their evolution and their ability to survival under therapeutic effect of the treatment. A substantial prognostic significance of certain tumor phenotypic characteristic features is demonstrated, their predictive role with respect to the effectiveness of immunotherapy is under consideration.

Objective: to examine the expression of HLA-determinant, CD71 transferrin receptor in cervical cancer cells and to evaluate tumor lymphoid infiltration.

Materials and Methods. This study comprised 20 patients with cervical cancer who underwent treatment at Federal State Budgetary Institution "N. N. Blokhin National Medical Research Center of Oncology" of the Ministry of Healthcare of the Russian Federation. The examination of primary tumor was performed using immunohistochemistry technique (immunofluorescence staining) on cryostat sections. Monoclonal antibodies CD45, CD3, CD4, CD8, CD20, CD38, CD71, HLA-DR, HLA-I were used. Assessment of the reaction was carried out using luminescence microscope ZEISS (AXIOSKOP; Germany). Patients with stages IB1 (35,0%) and IB2 (20,0%) predominated in the study.

Results. HLA-class I molecules on tumor cell membranes were expressed in most cases. An absence or expression of this antigen in single tumor cells was observed in 25% of cases. Expression of HLA-class II molecules was evidenced in 55,6% of the examined specimens. In 65,0% ($n = 13$) of cases CD71 expression was monomorphic, and in 25,0% ($n = 5$) — mosaic. Lymphocyte infiltration was expressed weakly, only in 10% of cases ($n = 2$) focal accumulation of lymphocytes was identified. Plasma cells (CD38+) were found in 20,0% of cases. Histiocytic infiltration (D11+) was detected in 60% of observations. CD45+ cell infiltration correlated with the degree of CD3+ ($R = 0,459$, $p = 0,042$) and CD8+ ($R = 0,505$, $p = 0,023$) cell infiltration in tumor. The relationship with B-cells, CD38+ cells, D11+ cells was not revealed. CD8+ and CD4+ cell populations were related ($p = 0,003$).

Conclusion. HLA-class I antigen expression in cervical cancer was preserved in 90,0% of cases. HLA class II antigen expression was noted in 55,6% of observations. Cervical cancer is characterized by a high frequency of transferrin receptor expression even at early stages. Transferrin receptor expression correlated with tumor infiltration by CD45+ cells. CD45+ cell infiltration in stroma is more pronounced. The severity of overall infiltration in tumor tissue in cervical cancer is accompanied by a significant increase of the levels of T-cell infiltration.

Keywords: cervical cancer, HLA-I, HLA-II, CD71, CD45+ infiltration, subpopulations, immunofluorescence, cryostat sections.

Введение

Рак шейки матки является одной из самых распространенных злокачественных опухолей у женщин молодого и среднего возраста во всем мире [1, 2]. Современные стратегии лечения, включающие хирургическое вмешательство, лекарственную и лучевую терапию, позволяют добиться неплохих результатов лечения [3]. Улучшение результатов лечения стало возможно благодаря внедрению новых стандартов лечения, которые базируются на современных технологиях, например, использование 3D-визуализации в лучевой терапии, что позволяет улучшить локальный контроль [4]. В лекарственной терапии рака шейки матки используются как химиопрепараты, так и их комбинации с таргетными и иммунопрепаратами [5, 6]. В этой связи значительный интерес представляет изучение иммунологических маркеров, которые могли бы предсказывать поведение опухоли и служить основанием в выборе конкретного вида терапии. Одними из таких иммунологических маркеров служат молекулы главного комплекса гистосовместимости (HLA I и II класса), с помощью которых реализуется противоопухолевый иммунный ответ Т-клетками [7, 8].

Антигены главного комплекса гистосовместимости I класса экспрессируются на всех ядродержащих клетках организма. При злокачественных опухолях эти молекулы главного комплекса гистосовместимости могут отсутствовать [9, 10]. Утрата HLA-детерминант или подавление их экспрессии на опухолевых клетках приводит к тому, что реализация киллерного эффекта Т-лимфоцитами становится невозможным, и это способствует прогрессированию рака [9, 11]. При некоторых видах рака показано, что опухолевые клетки могут экспрессировать антигены HLA-II [12–15]. Кроме того, есть данные, указывающие, что экспрессия антигенов главного комплекса гистосовместимости может иметь клиническое значение для предсказания эффективности химиотерапии или иммунотерапии [12, 15–18].

Широко изучаются экспрессируемые опухолевыми клетками трансферриновые рецепторы CD71 [19–22]. В работах, посвященных раку молочной железы, установлена их роль, как фактора неблагоприятного прогноза [20, 22]. Отсутствие на мембране опухолевых клеток трансферриновых рецепторов ассоциируется с более высокой общей и безрецидивной выживаемостью, тогда как опухолевый фенотип,

Таблица 1

Распределение больных раком шейки матки

Признак		Абсолютное количество больных	Относительное количество больных (%)
Стадия заболевания FIGO			
I	IB1	7	35,0
	IB2	4	20,0
II	IIA1	1	5,0
	IIA2	1	5,0
	IIB	2	10,0
III	IIIB	2	10,0
	IIIC	3	15,0
TNM			
Первичная опухоль (T)			
T1		13	65,0
T2		6	30,0
T3		1	5,0
Статус лимфоузлов (N)			
N0		14	70,0
N1		6	30,0
Гистологический вид			
Плоскоклеточный		18	90,0
Аденокарцинома		1	5,0
Другой вид		1	5,0
Степень дифференцировки опухоли (G)			
Gx		1	5,0
G1		2	10,0
G2		9	45,0
G3		7	35,0

характеризующийся экспрессией CD71, ассоциирован с ухудшением выживаемости [20].

Хорошо известно, что инфильтрация опухоли лимфоцитами имеет прогностическое значение, и это показано при разных видах злокачественных опухолей [23–28]. Большая доля исследований посвящена раку молочной железы, при котором установлена ассоциация степени лимфоидной инфильтрации с выживаемостью, а также показана взаимосвязь с эффективностью лекарственного лечения на дооперационном этапе [29, 30]. Обсуждается роль лимфоид-

ной инфильтрации как возможного предиктора эффективности иммунотерапии при некоторых видах злокачественных опухолей, в том числе и при раке шейки матки [31].

Таким образом, изучение экспрессии молекулярных детерминант HLA I и II класса, рецепторов трансферрина при раке шейки матки, а также лимфоидной инфильтрации опухоли является важным, поскольку может помочь раскрыть биологические свойства, специфичные для данного вида рака, а также найти пути воздействия на опухоль с помощью иммунотерапевтических подходов в будущем.

Материалы и методы

Материалом для данного исследования послужили образцы опухоли 20 больных раком шейки матки, которые прошли обследование и получили лечение в условиях ФГБУ «НМИЦ онкологии им. Н. Н. Блохина» Минздрава России. Возраст больных варьировался от 28 до 61 года, средний возраст составил 45,9±2,4 года. В соответствии с данными патоморфологического исследования, в большинстве случаев диагностирована инвазивная карцинома размером <2 см и глубиной инфильтрации ≥5 мм, что соответствовало IB1 стадии (35,0 %). В 20,0 % случаев установлена инвазивная карцинома размером ≥2 и <4 см — IB2 стадия. У остальных больных стадия варьировалась от IIA1 до IIIC. Данные представлены в таблице 1. Метастатическое поражение лимфоузлов (N+) наблюдалось в 30,0 % (n = 6). Признаки поражения лимфоузлов отсутствовали (N0) в 70,0 % случаев. По гистологическому строению рак шейки матки в большинстве случаев был плоскоклеточным, что составило 90,0 %. Аденокарцинома установлена в одном случае. Чаще всего степень злокачественности плоскоклеточного рака соответствовала G3 (45,0 %, n = 9) и G2 (35,0 %, n = 7). G1 — 5,0 %, n = 1.

Иммунофенотипирование первичной опухоли выполняли в лаборатории иммунологии гемопоза НИИ КО ФГБУ «НМИЦ онкологии им. Н. Н. Блохина» Минздрава России. Из образца опухоли приготавливали криостатные срезы. Криостатные срезы фиксировали в ацетоне (10 мин., при температуре 4°C), отмывали в среде 199 (pH 7,2–7,4). На срезы наносили

немеченные моноклональные антитела. После 30-минутной инкубации срезы отмывали и наносили на них ФИТЦ-меченные F(ab2) — фрагменты антисыворотки. После завершения инкубации препараты отмывали и консервировали 50 %-м раствором глицерина. Учет реакции выполняли на люминисцентном микроскопе ZEISS (AXIOSKOP; Германия) полуколичественным методом. Антиген-позитивными считались клетки с мембранным свечением или с цитоплазматическим свечением (от слабой до выраженной степени). При оценке реакции на опухолевых клетках выделяли три типа реакции:

1) мозаичная — антиген экспрессируется частью опухолевых клеток (10–80 %);

2) мономорфная — экспрессия антигена наблюдается более чем 80 % опухолевых клеток;

3) отрицательная — экспрессии антигена менее 10 % опухолевых клеток.

Для оценки экспрессии антигена иммунокомпетентными клетки выделяли следующие типы реакции: отсутствие антигена/единичные клетки, слабая (отдельные группы), умеренная и выраженная. Изучена экспрессия опухолевыми клетками молекул главного комплекса гистосовместимости HLA-I и II класса, панэпителиального антигена KL, рецепторов трансферрина CD71. Оценена инфильтрация опухоли гемопоэтическими клетками. Используемые

в работе антитела представлены в таблице 2.

Статистическую обработку данных выполняли с использованием пакета IBM-SPSS Statistics v.21.

Результаты исследования

На первом этапе работы изучена экспрессия молекул главного комплекса гистосовместимости HLA-I и II класса, трансферриновых рецепторов CD71. Полученные результаты анализа экспрессии молекул HLA-I класса, HLA-DR, CD71 клетками рака шейки матки представлены на рисунке 1.

При изучении экспрессии антигенных детерминант HLA-I класса установлено, что в большинстве случаев (90,0 %, n = 18) при раке шейки матки антиген на мембране опухолевых клеток экспрессировался. При этом следует отметить, что из них в 15,0 % (n = 3) случаев только часть клеток образца экспрессировали данный маркер. Мономорфная экспрессия наблюдалась в 75 % (n = 15) образцов. Полное отсутствие антигена отмечено в 10 % (n = 2) образцов.

HLA-DR антиген экспрессировался большинством опухолевых клеток мономорфно, что отмечено в 38,9 % (n = 7) наблюдений, в 16,7 % (n = 3) случаев — мозаично. Пример мономорфной экспрессии представлен на рисунке 2.

Таблица 2

Моноклональные антитела

№	Антитело	Клон	Производитель
1	CD45	HI30	Becton Dickinson, США
2	CD3	UCHT1	Becton Dickinson, США
3	CD4	4B12	Becton Dickinson, США
4	CD8	HI78a	Becton Dickinson, США
5	CD20	2H7	Becton Dickinson, США
6	D11	—	Becton Dickinson, США
7	CD38	HI72	Becton Dickinson, США
8	CD71	—	Becton Dickinson, США
9	KL-1	—	Immunotech, Marseille, France
10	HLA-II	LN3	Becton Dickinson, США
11	HLA-I	W6/32	Becton Dickinson, США
12	F(ab2)–	M1-14D12	Becton Dickinson, США

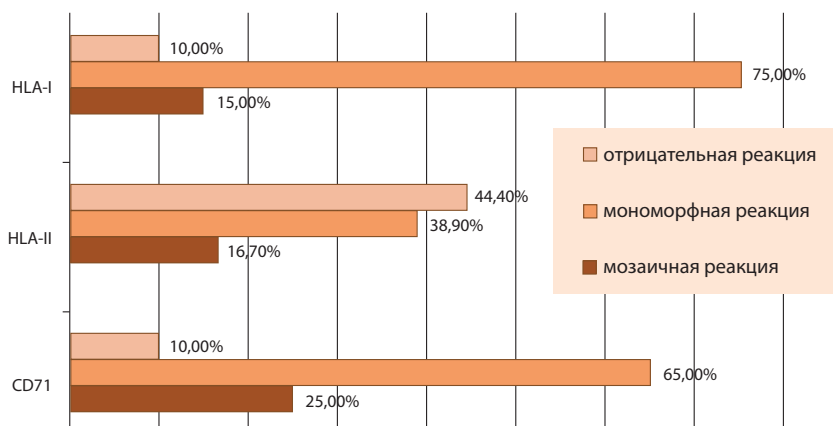


Рис. 1. Экспрессия молекул HLA-I класса, HLA-DR, CD71 клетками рака шейки матки

При изучении уровня экспрессии трансферринового рецептора CD71 выявлено следующее. Все исследуемые образцы рака шейки матки, за исключением двух, были антигенпозитивными, т.е. характеризовались экспрессией данного антигена. При этом в 65,0 % (n = 13) случаев рецепторы трансферрина экспрессировались опухолью мономорфно, а в 25,0 % (n = 5) случаев — мозаично.

Далее выполнено изучение инфильтрации опухоли иммунными клетками. В целом опухоль была слабо инфильтрирована CD45+ клетками, лишь в 10 % (n = 2) случаев инфильтрация в опухоли была умеренной — клетки располагались в виде очагов (зон). В 40 % случаев в опухоли наблюдались отдельные группы иммунных клеток. Данные представлены в та-

блице 3. В большинстве образцов (80,0 %, n = 13) не отмечалось плазмоцитарной инфильтрации опухоли. Слабая инфильтрация опухоли установлена в 20,0 % случаев. Гистиоциты инфильтрировали строму преимущественно слабо. Только в пяти случаях они не встречались в опухоли. В 45 % (n = 9) гистиоцитарная инфильтрация была представлена в виде группы антиген-позитивных клеток, а в 15,0 % наблюдений имелись скопления гистиоцитов в виде очагов (зон).

Изучение популяционного состава инфильтрирующих опухоль лимфоцитов выявило следующее. Т-клеточная инфильтрация была слабая. В анализируемых образцах опухоли наблюдались единичные (n = 5, 25,0 %) или отдельные группы CD3+ клеток (табл. 4). Субпопуляция CD4+ клеток была представлена также в виде отдельных антиген-позитивных групп (35,0 %, n = 7). CD8+ лимфоциты слабо инфильтрировали опухоль, что наблюдалось в 20,0 % случаев. Только в одном случае обнаружены скопления CD8+ клеток в виде очагов (зон). В-клеточной инфильтрации (CD20+) в опухоли не выявлено, либо отмечены единичные клетки.

Следующим шагом оценили инфильтрацию стромы. Общелейкоцитарная инфильтрация в строме была более выраженная в отличие от опухолевой ткани, где наблюдалась ее незначительная степень. В 40,0 % (n = 8) образцов CD45+ клетки выражено инфильтрировали строму, в аналогичном проценте случаев отмечена умеренная инфильтрация (табл. 5).

Плазмоцитарная инфильтрация стромы была незначительная и варьировала от отдельных

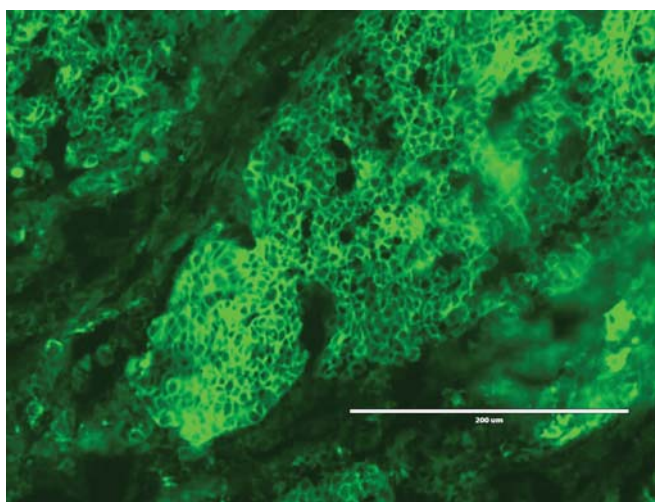


Рис. 2. Экспрессия трансферриновых рецепторов (CD71) клетками рака шейки матки. Мономорфная реакция. Увеличение x 400

антиген-позитивных групп (60,0 %, n = 12) до скоплений клеток в виде очагов (зон) (10,0 %, n = 2).

CD3+ клетки инфильтрировали строму более чем в половине случаев: в 35 % отмечалась умеренная степень, а в 20,0 % — выраженная степень инфильтрации. В остальных образцах встречались единичные клетки или отдельные группы Т-клеток.

Популяция CD4+ клеток умеренно инфильтрировала строму в 25,0 % (n = 5), а в 15,0 % (n = 3) — выражено. Отдельные группы клеток встречались в 50,0 % опухолей. В отношении CD8+ популяции клеток установлено, что отдельные антиген-позитивные клетки и умеренное их количество наблюдались в 75,0 % (n = 15) и 10,0 % (n = 2) образцов соответственно. Таким образом, в строме CD4+ преобладали над CD8+ популяцией клеток.

Так же, как и в опухоли, инфильтрация стромы В-лимфоцитами была выражена слабо. Преимущественно наблюдались отдельные группы антиген-позитивных клеток (50,0 %).

Гистиоцитарная инфильтрация (D11+) в строме оказалась более выраженной по сравнению с опухолевой тканью. При этом умерен-

ная степень инфильтрации отмечалась в 35,0 % (n = 7) случаев, тогда как в опухоли она наблюдалась только в 15,0 % (n = 3). Отдельные группы D11+ клеток выявлены в 60,0 % (n = 12).

Изучение корреляции между экспрессией молекул гистосовместимости HLA-I и II класса не выявило статистически значимых взаимосвязей (рис. 3). Следует отметить, что мономорфная экспрессия молекул HLA-I класса более чем в половине случаев (61,6 %, 8/13) сочеталась с наличием на мембране опухолевых клеток молекул HLA-DR (мозаичная — 38,5 % и мономорфная — 23,1 %). Снижение уровней экспрессии детерминанты HLA-I класса в 66,7 % (2/3) случаев сопровождалось мономорфной экспрессией молекул HLA-DR. Отсутствие обеих мономорфных детерминант наблюдалось в 100 % (2/2).

Не установлено взаимосвязей между экспрессией HLA-I и II класса и экспрессией трансферриновых рецепторов CD71. Вместе с тем обращало на себя внимание то, что нарастание экспрессии CD71 сопровождается отсутствием на мембране опухолевых клеток молекул HLA-I класса в 15,4 % случаев и экспрессией молекул HLA-II класса в 50 % образцов.

Таблица 3

Инфильтрация опухоли гемопозитическими клетками

Инфильтрация опухоли	Количество больных			
	абс.	%	абс.	%
	опухоль		строма	
CD45				
отсутствуют/единичные клетки	10	50,0	—	—
слабая инфильтрация	8	40,0	4	20,0
умеренная инфильтрация	2	10,0	8	40,0
выраженная инфильтрация	—	—	8	40,0
CD38				
отсутствуют/единичные клетки	16	80,0	6	30,0
слабая инфильтрация	4	20,0	12	60,0
умеренная инфильтрация	—	—	2	10,0
D11+				
отсутствуют/единичные клетки	8	40,0	1	5,0
слабая инфильтрация	9	45,0	12	60,0
умеренная инфильтрация	3	15,0	7	35,0

Инфильтрирующие опухоль лимфоциты

Маркеры	Количество больных			
	опухоль		stroma	
	абс.	%	абс.	%
CD3+				
отсутствуют/единичные клетки	11	55,0	3	15,0
слабая инфильтрация	9	45,0	6	30,0
умеренная степень инфильтрации	—	—	7	35,0
выраженная инфильтрация	—	—	4	20,0
CD4+				
отсутствуют/единичные клетки	13	65,0	2	10,0
слабая инфильтрация	7	35,0	10	50,0
умеренная инфильтрация	—	—	5	25,0
выраженная инфильтрация	—	—	3	15,0
CD8+				
отсутствуют/единичные клетки	15	75,0	3	15,0
слабая инфильтрация	4	20,0	15	75,0
умеренная инфильтрация	1	5,0	2	10,0
CD20+				
отсутствуют/единичные клетки	20	100,0	15	75,0
слабая инфильтрация	—	—	4	20,0
умеренная степень инфильтрации	—	—	1	5,0

Далее оценена взаимосвязь между лимфоидной инфильтрацией опухоли и ее фенотипом. Экспрессия молекул HLA-I класса опухолевыми клетками достоверно не была связана с уровнем общелейкоцитарной инфильтрации, однако, необходимо отметить, что инфильтрация CD45+ клетками наблюдалась чаще при экспрессии молекул HLA-I клетками рака. Продолжение накопления данных позволит прояснить взаимосвязи между мономорфными детерминантами и иммунокомпетентными клетками при раке шейки матки.

Выявлена достоверная взаимосвязь между экспрессией трансферриновых рецепторов и выраженностью общелейкоцитарной инфильтрацией. При мозаичной экспрессии CD71 степень инфильтрации CD45+ клетками слабая и составляла 20,0 %. При мономорфной экспрессии CD71 частота случаев увеличивается до 53,8 %, а в 15,4 % наблюдается умеренная

степень CD45+ инфильтрации опухоли. Данные представлены в таблице 5. Установлено наличие умеренной положительной корреляционной связи: $R = 0,657$, $p = 0,002$. При изучении взаимосвязи между экспрессией CD71 и CD8+ клетками отмечено, что нарастание выраженности экспрессии рецепторов трансферрина характеризуется увеличением пропорции в опухоли CD8+ клеток. При мозаичной реакции опухоль инфильтрируют группы CD8 лимфоцитов (20,0 % образцов), в то время как при мономорфной экспрессии антигена CD71 появляются их скопления в виде очагов (зон) — 7,7 %. Несмотря на то, что число случаев невелико (статистической значимости не достигнуто), такое наблюдение нельзя оставить без внимания. Следует продолжить накопление материала для детального анализа пропорции инфильтрирующих опухоль лимфоцитов.

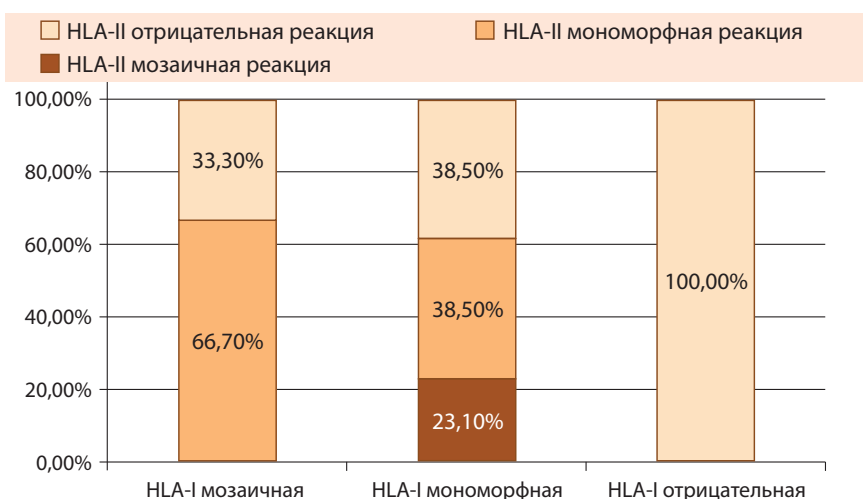


Рис. 3. Взаимосвязь экспрессии молекул гистосовместимости HLA-I и II класса

При анализе взаимосвязи между различными субпопуляциями лимфоцитов, инфильтрирующих опухолевую ткань, установлено следующее. Уровень общелейкоцитарной инфильтрации коррелировал со степенью инфильтрации опухоли Т-клетками: CD3+ (R = 0,459, p = 0,042), CD8+ (R = 0,505, p = 0,023), связь с CD4+ близка к достоверной (R = 0,415, 0,069). При анализе сопряженности признаков мы отметили связь между CD45+ инфильтрацией и Т-клеточной (CD3+) инфильтрацией, p = 0,033. Слабая Т-клеточная инфильтрация наблюдалась в 37,5 % на фоне слабой общелейкоцитарной инфильтрации, и в 100 % на фоне умеренной инфильтрации опу-

холи. Схожие закономерности отмечены в отношении CD4+ клеток. Взаимосвязи с В-клетками, CD38+ клетками, D11+ клетками не отмечено. Субпопуляции CD8+ и CD4+ клеток были взаимосвязаны (p = 0,003). Выявленные взаимосвязи требуют проведения дальнейшего анализа в большей когорте больных.

Обсуждение

На сегодняшний день широко изучаются иммунологические параметры опухоли и их связь с реактивностью иммунной системы. Среди описанных к настоящему времени механизмов иммунного ускользания опухоли

Таблица 5

Взаимосвязь экспрессии CD71 с инфильтрацией лимфоцитами

CD71		CD45				Итого
		1	2	3	4	
«-»	Абс.	2	0	0	0	2
	%	100,0	0,0	0,0	0,0	100,0
«-/»	Абс.	1	3	1	0	5
	%	20,0	60,0	20,0	0,0	100,0
«+»	Абс.	0	4	7	2	13
	%	0,0	30,8	53,8	15,4	100,0
Итого	Абс.	3	7	8	2	20
	%	15,0	35,0	40,0	10,0	100,0

p = 0,021

Примечание: 1 — CD45+ клетки отсутствуют, 2 — CD45+ единичные клетки, 3 — отдельные группы CD45+ клеток, 4 — скопления CD45+ клеток (очагу).

изменения в экспрессии молекул главного комплекса гистосовместимости, пожалуй, играют решающую роль в развитии опухоли. Они обеспечивают презентацию антигена Т-лимфоцитам и регуляцию функции естественных киллеров. При ряде злокачественных опухолей нередко наблюдается подавление экспрессии антигенов HLA-I, при раке шейки матки отмечается экспрессия HLA-II [17, 32, 33].

В нашей работе антигены HLA-I класса на мембране опухолевых клеток в большинстве случаев экспрессировались. Отсутствие экспрессии данного антигена опухолевыми клетками отмечено в 10 % случаев. Сохранение экспрессии молекул HLA-I класса, как полагают некоторые авторы, может быть связано с ранними стадиями рака, которые, надо отметить, преобладали в нашей выборке [39]. По данным других исследователей, при раке шейки матки часто наблюдается подавление экспрессии HLA-детерминант I класса [17]. Интересно, что помимо снижения экспрессии клетками рака классических HLA-I молекул (HLA-A, B, C) сообщается о повышении экспрессии неклассических молекул HLA-I (HLA-E, HLA-G), которые могут взаимодействовать с ингибирующими рецепторами CD94/NKG2A и KIR2DL4/p49 на NK-клетках, а также на эффекторных Т-клетках и миелоидных клетках (ILT2, ILT4). Данное взаимодействие ведет к снижению цитотоксической активности эффекторных клеток — NK- и Т-лимфоцитов [34–36]. В недавних исследованиях приводятся результаты оценки экспрессии неклассических молекул HLA-I класса на примере рака молочной железы, рака яичников и колоректального рака [34–36]. При раке шейки матки также встречаются работы, в которых показана выраженная экспрессия неклассических молекул HLA-I [17, 18]. По данным различных источников, опухолевые клетки экспрессируют HLA-E в 30–56 % случаев [17, 18]. Поскольку статус экспрессии молекул HLA-I может отличаться при первичной и метастатической опухолях, их клиническая значимость до сих пор является предметом споров исследователей [37, 38].

Принимая это во внимание и учитывая полученные результаты в нашей работе, полагаем, необходимо продолжить набор больных для проведения дальнейших исследований мономорфных детерминант HLA-I класса.

Молекулы HLA-II класса экспрессировались в 55,6 % изученных образцов. Схожие данные получены в исследовании Sanne Samuels и соавт., в котором выявлено, что при раке шейки матки молекулы HLA-DR экспрессировались в 68,3 % случаев [40]. Повышенная экспрессия HLA детерминанты класса II на эпителиальных клетках также обнаружена на различных стадиях цервикальной интраэпителиальной неоплазии [13]. Молекулы HLA класса II опосредуют иммунный ответ путем презентации антигена Т-хелперным клеткам. Предполагается, что такая прямая презентация антигена способствует более эффективному иммунному ответу, поэтому опухоли, экспрессирующие HLA-DR, имеют более благоприятный прогноз. В этом контексте обсуждается роль антигена HLA-DR как прогностического маркера и потенциальной мишени в иммунотерапии.

Трансферриновые рецепторы CD71 играют важную роль в пролиферации опухолевой клетки. Их экспрессия хорошо изучена на примере рака молочной железы. Продемонстрировано, что в CD71-негативных случаях рака молочной железы метастазы в регионарных лимфоузлах наблюдаются значительно реже [20]. Гиперэкспрессия CD71 опухолью коррелирует с ее пролиферативной активностью и рассматривается при ряде злокачественных опухолей как фактор неблагоприятного прогноза. Так, Е. В. Артамоновой и соавт. показано, что выраженная экспрессия рецепторов трансферрина при раке молочной железы отрицательно сказывается на показателях общей и безрецидивной выживаемости [20].

При раке шейки матки Х. Ху и соавт. установлено, что гиперэкспрессия рецепторов трансферрина CD71 была связана с прогрессированием опухоли, статусом лимфатических узлов, а также с ухудшением общей выживаемости [21]. Принимая во внимание вышеизложенные факты, выраженная экспрессия

трансферриновых рецепторов при раке шейки матки ранних стадий, установленная в нашем исследовании, подчеркивает агрессивность инвазивного рака шейки матки. Полагая, что это вкуче с литературными данными является основанием для продолжения исследований, в которых, возможно, было бы целесообразно провести количественную характеристику экспрессии рецепторов CD71, а также изучить возможные варианты его экспрессии в пределах различных гистологических типов. Нельзя исключить, что такое детальное изучение профиля экспрессии CD71 при выявлении существенных различий могло бы позволить индивидуализировать подходы в неоадьювантной и адьювантной химио-, иммунотерапии.

Инфильтрация опухоли эффекторными клетками имеет важное значение для контроля над болезнью. При разных видах опухолей показано, что может различаться не только степень инфильтрации гемопоэтическими клетками, но и их пропорция, а также локация [23–28]. Изучение лимфоидной инфильтрации при раке шейки матки в нашей работе обнаружило, что в целом опухоль была мало инфильтрирована лимфоцитами, что не противоречит результатам других исследователей. Половина образцов характеризовались плазмоцитарной инфильтрацией в виде отдельных скоплений клеток, а единичные случаи — выраженной. Присутствие в опухоли CD3+ клеток наблюдалось преимущественно в виде отдельных групп. Представлены Т-лимфоциты были в основном субпопуляцией CD4+ клеток, которые в 35,0 % располагались группами. Инфильтрация CD8+ лимфоцитами в опухоли была выражена слабо, так же, как и в строме. В целом, общелейкоцитарная (CD45+) инфильтрация в строме оказалась более выраженной, что также отметили Y. Liang и соавт. в своем исследовании [41]. В нашей работе выявлена взаимосвязь между экспрессией трансферриновых рецепторов и выраженностью инфильтрацией опухоли CD45+ клетками. Выражен-

ность общей инфильтрации иммунокомпетентными клетками отражается практически на всех изученных субпопуляциях, за исключением В-клеток, CD38+, D11+ клеток. Имеется взаимосвязь интратуморальных субпопуляций CD8+ и CD4+ клеток.

Результаты исследований указывают, что уровень CD8+ инфильтрации коррелирует с клиническими характеристиками опухоли [42]. S. J. Piersma и соавт. показали, что выраженная инфильтрация CD8+ клетками связана с низким уровнем лимфогенной диссеминации рака шейки матки на ранних стадиях [43]. N. D'Alessandris и соавт. наблюдали значительную корреляцию между процентом инфильтрирующих опухоль лимфоцитов и экспрессией PD-L1 на иммунных клетках и патологической реакцией на неоадьювантную химиотерапию [43]. Авторы полагают, что рак шейки матки может быть хорошей мишенью для иммунотерапии, в том числе и в неоадьювантных условиях. Как указывают исследователи, экспрессия PD-L1 была в значительной степени связана со стромальными лимфоцитами, что может служить предиктором ответа на лекарственную терапию.

Заключение

В результате проведенного исследования установлено, что молекулы HLA-I класса при раке шейки матки в большинстве случаев сохранялись, при этом в половине случаев установлена экспрессия антигенов HLA-II класса. Рак шейки матки характеризовался высокой частотой экспрессии трансферриновых рецепторов даже на ранних стадиях. Выявлены ассоциации экспрессии рецепторов трансферрина CD71 с лимфоидной инфильтрацией опухоли. В целом лимфоидная инфильтрация опухоли выражена слабее, чем в строме, что согласуется с литературными данными. Выраженность инфильтрации опухолевой ткани CD45+ клетками при раке шейки матки сопровождалась достоверным нарастанием уровней инфильтрации субпопуляциями Т-клеток.

СПИСОК ИСПОЛЬЗОВАННЫХ ИСТОЧНИКОВ

1. Globocan 2020. Cervical Cancer Estimated Incidence, Mortality and Prevalence Worldwide. <https://gco.iarc.fr/today/data/factsheets/cancers/23-Cervix-uteri-fact-sheet.pdf>
2. Cancer statistics 2020. Siegel RL, Miller KD, Jemal A. *CA Cancer J Clin.* 2020;70(1):7–30. doi: 10.3322/caac.21590
3. National Comprehensive Cancer Network: Cervical Cancer (Version 1.2017-October 10, 2016). <https://www.nccn.org/professionals/physician>
4. Лушниковая П. А., Сухих Е. С., Ижевский П. В., Сутыгина Я. Н., Татарченко М. А., Пыжова И. Б. Современные методы лучевой терапии рака шейки матки. Креативная хирургия и онкология. 2021;11(1):58–67. <https://doi.org/10.24060/2076-3093-2021-11-1-58-67>
5. Gupta Sudeep, Maheshwari Amita, Parab Pallavi. Neoadjuvant Chemotherapy Followed by Radical Surgery Versus Concomitant Chemotherapy and Radiotherapy in Patients With Stage IB2, IIA, or IIB Squamous Cervical Cancer: A Randomized Controlled Trial. *J Clin Oncol.* 2018 Jun 1;36(16):1548–1555. doi: 10.1200/JCO.2017.75.9985
6. Krishnansu S. et al. Bevacizumab for advanced cervical cancer: final overall survival and adverse event analysis of a randomised, controlled, open-label, phase 3 trial (Gynecologic Oncology Group 240) *Lancet.* 2017 Oct 7;390(10103):1654–1663. doi: 10.1016/S0140-6736(17)31607-0
7. Sabbatino, F., Liguori, L., Polcaro, G. et al. Role of Human Leukocyte Antigen System as A Predictive Biomarker for Checkpoint-Based Immunotherapy in Cancer Patients. *Int. J. Mol. Sci.* 2020, 21, 7295. doi:10.3390/ijms21197295
8. Bevilacqua G. R. F. da S., Giabardo T. A. S., Aparecida R. D. et al. «Expression of the Classical and Nonclassical HLA Molecules in Breast Cancer», *International Journal of Breast Cancer*, vol. 2013; doi: 10.1155/2013/250435
9. Чулкова С. В., Шолохова Е. Н., Поддубная И. В. и др. HLA-мономорфные детерминанты первичной опухоли у больных раком молочной железы. *Российский биотерапевтический журнал* 2022;21(2):56–66. DOI: 10.17650/1726-9784-2022-21-2-56-66
10. Shukla A., Cloutier M., Santharam A. M. et al. The MHC Class-I Transactivator NLRC5: Implications to Cancer Immunology and Potential Applications to Cancer Immunotherapy. *Int J Mol Sci.* 2021 Feb 17;22(4):1964. doi: 10.3390/ijms22041964.PMID: 33671123
11. Garcia-Lora A., Algarra I., Garrido F. MHC class I antigens, immune surveillance, and tumor immune escape. *J Cell Physiol.* 2003; 195:346–55.
12. Martin H. P., Brian L. H., Hans Ch. B. et al. Downregulation of antigen presentation-associated pathway proteins is linked to poor outcome in triple-negative breast cancer patient tumors, *Onc Immunology*, 2017; 6:5, e1305531, doi: 10.1080/2162402X.2017.1305531
13. Ryu K.S., Lee Y.S., Kim B.K., et al. Alterations of HLA class I and II antigen expression in preinvasive, invasive and metastatic cervical cancers. *Exp Mol Med.* 2001; 33:136–44.
14. Daltoé, R. D.; Madeira, K. P.; de Araújo, K. L.; Lyra, P. C. M., Jr.; Tessarollo, N. G.; de Souza, M. L.M.; dos Santos, D. Z.; de Carvalho, A. A.; Rotstein, C.; Lima, R.; et al. Clinical Relevance of Co-Expression of HLA-DR α , CD74/II and NF κ B in Epithelial Ovarian Cancer: Identification of Prognostic and Therapeutical Biomarker Profile. *SL Clin. Med. Oncol.* 2020, 2, 1–11.
15. Balakrishnan, C. K.; Tye, G. J.; Balasubramaniam, S. D.; Kaur, G. CD74 and HLA-DRA in Cervical Carcinogenesis: Potential Targets for Antitumour Therapy. *Medicina* 2022, 58, 190. <https://doi.org/10.3390/medicina58020190>
16. Рябчиков Д. А., Безнос О. А., Дудина И. А., и др. Диссеминированные опухолевые клетки у пациентов с люминальным раком молочной железы. *Российский биотерапевтический журнал.* 2018; 17(1):53–57. DOI:10.17650/1726-9784-2018-17-1-53-57.
17. Ferns et al. Classical and non-classical HLA class I aberrations in primary cervical squamous and adenocarcinomas and paired lymph node metastases. *Journal for Immunotherapy of Cancer.* 2016. 4:78. DOI 10.1186/s40425-016-0184-3
18. Spaans V.M., Peters A.A., Fleuren G.J., Jordanova E.S. HLA-E expression in cervical adenocarcinomas: association with improved long-term survival. *J Transl Med.* 2012; 10:184.
19. Бершвили А. И., Тутицын Н. Н., Лактионов К. П. Иммунофенотипическая характеристика отечно-инфильтративной формы рака молочной железы. *Опухоли женской репродуктивной системы.* 2009; (3–4):15–19. doi: 10.17650/1994-4098-2009-0-3-4-15-19
20. Артамонова Е. В. Роль иммунофенотипирования в диагностике и прогнозе рака молочной железы. *Иммунология гемопоза.* 2009; 1(9):8–22.
21. Xu, X., Liu, T., Wu, J. et al. Transferrin receptor-involved HIF-1 signaling pathway in cervical cancer. *Cancer Gene Ther* 26, 356–365 (2019). <https://doi.org/10.1038/s41417-019-0078-x>

22. *Habashy H. O., Powe D. G., Staka C. M.* et al. Transferrin receptor (CD71) is a marker of poor prognosis in breast cancer and can predict response to tamoxifen. *Breast Cancer Res Treat* 119, 283 (2010). doi: 10.1007/s10549-009-0345-x
23. *Al-Shibli K. I., Donnem T., Al-Saad S., Persson M.* et al. Prognostic effect of epithelial and stromal lymphocyte infiltration in non-small cell lung cancer. *Clin. Cancer Res.* 2008; 14: 5220–27.
24. *Mlecnik B., Tosolini M., Kirilovsky A., Berger A.* et al. Histopathologic-based prognostic factors of colorectal cancers are associated with the state of the local immune reaction. *J Clin Oncol.* 2011; 29: 610–18.
25. *Mahmoud S. M., Paish E. C., Powe D. G., Macmillan R. D.* et al. Tumor-infiltrating CD8+ lymphocytes predict clinical outcome in breast cancer. *J Clin. Oncol.* 2011; 29: 1949–55.
26. *Mackensen A., Ferradini L., Carcelain G., Triebel F.* et al. Evidence for in situ amplification of cytotoxic T-lymphocytes with antitumor activity in a human regressive melanoma. *Cancer Res.* 1993; 53: 3569–73.
27. *Zhang L., Conejo-Garcia J. R., Katsaros D., Gimotty P. A.* et al. Intratumoral T cells, recurrence, and survival in epithelial ovarian cancer. *N Engl J Med.* 2003; 348: 203–13.
28. *Fukunaga A., Miyamoto M., Cho Y., Murakami S.* et al. CD8+ tumor-infiltrating lymphocytes together with CD4+ tumor-infiltrating lymphocytes and dendritic cells improve the prognosis of patients with pancreatic adenocarcinoma. *Pancreas.* 2004; 28: e26–31.
29. *Dieci M. V., Criscitello C., Goubar A., Viale G.* et al. Prognostic value of tumor-infiltrating lymphocytes on residual disease after primary chemotherapy for triple-negative breast cancer: a retrospective multicenter study. *Ann. Oncol.* 2014; 25: 611–8.
30. *Schalper K. A., Velcheti V., Carvajal D., Wimberly H.* et al. In situ tumor PD-L1 mRNA expression is associated with increased TILs and better outcome in breast carcinomas. *Clin. Cancer Res.* 2014; 20: 2773–82.
31. Хохлова С. В. Иммуноterapia больных раком шейки матки. Эффективная фармакотерапия. 2019. Т. 15. №24. С. 20–26
32. *Cordon-Cardo C., Fuks Z., Drobnjak M., Moreno C., Eisenbach L., Feldman M.* Expression of HLA-A, B, C antigens on primary and metastatic tumor cell populations of human carcinomas. *Cancer Res.* 1991; 51: 6372–80.
33. *da Silva G. B., Silva T. G., Duarte R. A., Neto N. L., Carrara H. H., Donadi E. A.,* et al. Expression of the classical and nonclassical HLA molecules in breast cancer. *Int J Breast Cancer.* 2013; 2013:250435
34. *De Kruijf E. M., Sajet A., van Nes J. G., Natanov R., Putter H., Smit V. T.,* et al. HLA-E and HLA-G expression in classical HLA class I-negative tumors is of prognostic value for clinical outcome of early breast cancer patients. *J Immunol.* 2014.
35. *Rutten M. J., Dijk F., Savci-Heijink C. D., Buist M. R., Kenter G. G., van de Vijver M. J.,* et al. HLA-G expression is an independent predictor for improved survival in high grade ovarian carcinomas. *J Immunol Res.* 2014; 2014:274584.
36. *Zeestraten E. C., Reimers M. S., Saadatmand S., Dekker J. W., Liefers G. J., van den Elsen P. J.,* et al. Combined analysis of HLA class I, HLA-E and HLA-G predicts prognosis in colon cancer patients. *Br J Cancer.* 2014; 110:459–68
37. *Rosenberg S. A., Restifo N. P., Yang J. C., Morgan R. A., Dudley M. E.* Adoptive cell transfer: a clinical path to effective cancer immunotherapy. *Nat Rev Cancer.* 2008; 8:299–308.
38. *Cheng M., Chen Y., Xiao W., Sun R., Tian Z.* NK cell-based immunotherapy for malignant diseases. *Cell Mol Immunol.* 2013; 10:230–52.
39. *Енгай Д. А., Поддубная И. В., Тулицын Н. Н.* Особенности иммунофенотипа клеток рака молочной железы IIb стадии. *Сибирский онкологический журнал.* 2007; 4(24):66–69.
40. *Samuels S., Spaans V. M., Osse M., Peters L. A., Kenter G. G., Fleuren G. J., Jordanova E. S.* Human Leukocyte Antigen-DR Expression is Significantly Related to an Increased Disease-Free and Disease-Specific Survival in Patients With Cervical Adenocarcinoma. *Int J Gynecol Cancer.* 2016 Oct; 26(8):1503–1509.
41. *Liang* et al. Tumor-infiltrating CD8+ and FOXP3+ lymphocytes before and after neoadjuvant chemotherapy in cervical cancer *Diagnostic Pathology* (2018) 13:93, <https://doi.org/10.1186/s13000-018-0770-4>
42. *Piersma S. J., Jordanova E. S., van Poelgeest M. I., Kwappenberg K. M., van der Hulst J. M., Drijfhout J. W.,* et al. High number of intraepithelial CD8+ tumor-infiltrating lymphocytes is associated with the absence of lymph node metastases in patients with large early-stage cervical cancer. *Cancer Res.* 2007; 67(1):354–61.
43. *D'Alessandris N., Palaia I., Pernazza A., Tomao F., Di Pinto A., Musacchio L., Leopizzi M., Di Maio V., Pecorella I., Benedetti Panici P.,* et al. PD-L1 expression is associated with tumor-infiltrating lymphocytes that predict response to NACT in squamous cell cervical cancer *Virchows Arch.* 2021 Mar; 478(3):517–525. Epub 2020 Sep 1.

Вклад авторов:

С. В. Чулкова: написание текста рукописи, анализ данных, перевод, оформление рукописи;

Е. Н. Шолохова: получение и анализ данных;

Н. В. Грищенко: оформление рукописи;

Н. Н. Тупицын: дизайн исследования, анализ данных, анализ рукописи;

С. А. Шевчук: получение, анализ рукописи;

И. В. Поддубная, И. С. Стилиди: анализ рукописи.

Конфликт интересов. Авторы заявляют об отсутствии конфликта интересов.

Финансирование. Работа выполнена без финансовой поддержки.

АВТОРЫ

Чулкова Светлана Васильевна, кандидат медицинских наук, доцент, старший научный сотрудник лаборатории иммунологии гемопоэза НИИ клинической онкологии ФГБУ «НМИЦ онкологии им. Н. Н. Блохина» Минздрава России, 115478, Москва, Каширское шоссе, д. 24, доцент кафедры онкологии и лучевой терапии ФГАОУ ВО РНИМУ им. Н. И. Пирогова Минздрава России, 117997 Москва, ул. Островитянова, 1а, ORCID 0000-0003-4412-5019

Chulkova Svetlana V., Phd, senior researcher, laboratory of Haematopoiesis Immunology, N. N. Blokhin National Medical Research Center of Oncology, Ministry of Health of Russia, 115478, Moscow, Kashirskoye shosse, 24; Assistant Professor, Department of oncology and radiotherapy of the medical faculty, Pirogov Russian National Research Medical University Ministry of Health of Russia, 117997 Moscow, Ostrovityanova str., 1a, ORCID 0000-0003-4412-5019

Шолохова Елена Николаевна, кандидат медицинских наук, ведущий научный сотрудник лаборатории иммунологии гемопоэза НИИ клинической онкологии ФГБУ «НМИЦ онкологии им. Н. Н. Блохина» Минздрава России, 115478, Москва, Каширское шоссе, д. 24.

Sholokhova Elena N., Phd, leading researcher, laboratory of Haematopoiesis Immunology, N. N. Blokhin National Medical Research Center of Oncology, Ministry of Health of Russia, 115478, Moscow, Kashirskoye shosse, 24.

Поддубная Ирина Владимировна, академик РАН, доктор медицинских наук, профессор, проректор по лечебной работе и международному сотрудничеству, заведующая кафедрой онкологии и паллиативной медицины РМАНПО, ORCID 0000-0002-0995-1801

Poddubnaya Irina V., Academician of the Russian Academy of Sciences, MD, Professor, Head of Department of oncology and palliative medicine named after A. I. Savitsky, Vice-Rector for Clinical Work and International Cooperation, FSBEI DPO RMANPO, Ministry of Health of Russia, FSBEI DPO RMANPO, Ministry of Health of Russia, 125993, Moscow, st. BARRIKADNAYA, 2/1, bld. 1, ORCID 0000-0002-0995-1801

Шевчук Алексей Сергеевич, кандидат медицинских наук, заведующий онкологическим отделением хирургических методов лечения № 8 (онкогинекология) ФГБУ «НМИЦ онкологии им. Н. Н. Блохина» Минздрава России, Москва, 115478, Каширское шоссе, 24, oncogyn@live.ru, ORCID 0000-0002-9259-4525

Shevchuk Aleksey S., Ph.D. in Medical Sciences, Head of Gynecologic oncology department of Blokhin Cancer Research Center (115478, Moscow, Kashirskoye sh., 24), ORCID 0000-0002-9259-4525

Стилиди Иван Сократович, академик РАН, доктор медицинских наук, профессор, директор ФГБУ «НМИЦ онкологии им. Н. Н. Блохина», 115478, Москва, Каширское шоссе, д. 24, заведующий кафедрой онкологии и лучевой терапии ФГАОУ ВО РНИМУ им. Н. И. Пирогова Минздрава России, 117997 Москва, ул. Островитянова, 1а, ORCID 0000-0002-0493-1166

Stilidi Ivan S., Academician of the Russian Academy of Sciences, MD, Professor, Director of the N. N. Blokhin, 115478, Moscow, Kashirskoye shosse, 24, Head of the Department of oncology and radiation therapy, Pirogov Russian National Research Medical University Ministry of Health of Russia, 117997 Moscow, Ostrovityanova str., 1a, ORCID 0000-0002-0493-1166

Грищенко Наталья Викторовна, кандидат медицинских наук, научный сотрудник лаборатории иммунологии гемопоэза НИИ клинической онкологии ФГБУ «НМИЦ онкологии им. Н. Н. Блохина» Минздрава России, 115478, Москва, Каширское шоссе, д. 24, ORCID 0000-0002-7515-8182

Grishchenko Natalya V., Phd, researcher laboratory of Haematopoiesis Immunology, N. N. Blokhin National Medical Research Center of Oncology, Ministry of Health of Russia, 115478, Moscow, Kashirskoye shosse, 24, ORCID 0000-0002-7515-8182

Тупицын Николай Николаевич, доктор медицинских наук, профессор, руководитель лаборатории иммунологии гемопоэза НИИ клинической онкологии ФГБУ «НМИЦ онкологии им. Н. Н. Блохина», 115478, Москва, Каширское шоссе, д. 24, ORCID 0000-0003-3966-128X

Tupitsyn Nikolay N., MD, professor, head of the laboratory of Haematopoiesis Immunology, N. N. Blokhin National Medical Research Center of Oncology, Ministry of Health of Russia, 115478, Moscow, Kashirskoye shosse, 24, ORCID 0000-0003-3966-128X