

ПРЕОДОЛЕВАЯ РЕЦИДИВЫ. ПЕРСОНАЛИЗИРОВАННАЯ ХИРУРГИЯ РАКА ШЕЙКИ МАТКИ

Ю. Г. Паяниди, В. С. Трифанов, Н. Б. Чижиков, Т. С. Мирзаев

ФГБУ «НМИЦ радиологии» Минздрава России, Москва

Современные достижения в хирургии рака шейки матки позволяют применять персонализированный подход к лечению запущенных стадий и рецидивов этого заболевания. И хотя проблема на сегодняшний день остается малоизученной, международные профессиональные сообщества предписывают централизованный подход к таким пациентам путем включения их в клинические протоколы. Однако подобные исследования по-прежнему проводятся крайне редко. Необходим дальнейший анализ данных, чтобы выяснить, могут ли нестандартные хирургические вмешательства быть методом выбора в отдельных клинических случаях при рецидивах РШМ, и тем самым помочь оптимизировать показатели выживаемости и качества жизни этой категории больных. Поэтому нам показалось целесообразным и своевременным представить клиническое наблюдение хирургического лечения рецидива РШМ у пациентки с микроинвазивным РШМ после нерадикальной операции в неспециализированном медицинском учреждении. Описание подобных наблюдений имеет большое практическое значение, поскольку позволяет накапливать опыт и будет способствовать широкому внедрению такой тактики в повседневную практику.

Ключевые слова: рак шейки матки, рецидивы, персонализированная хирургия

OVERCOMING RELAPSES. PERSONALIZED SURGERY CERVICAL CANCER

Yu. G. Payanidi, V. S. Trifanov, N. B. Chizhikov, T. S. Mirzaev

Federal State Budgetary Institution "NMITS of Radiology" of the Ministry of Health of Russia, Moscow

Modern advances in cervical cancer surgery make it possible to apply a personalized approach to the treatment of advanced stages and relapses of this disease. Although the problem remains poorly understood today, international professional communities prescribe a centralized approach to such problems patients by including them in clinical protocols. However, such studies are still extremely rare. Further data analysis is needed to find out whether non-standard surgical interventions can be the method of choice in individual clinical cases with recurrent breast cancer, and thus be able to optimize the survival and quality of life of this category of patients. Therefore, it seemed appropriate and timely for us to present a clinical case of surgical treatment of relapse.

Breast cancer in a patient with microinvasive breast cancer after non-radical surgery in a non-specialized medical facility. The description of such observations is of great practical importance, since it allows us to accumulate experience and will contribute to the widespread implementation of such tactics in everyday practice.

Keywords: cervical cancer, relapses, personalized surgery

Введение

Рак шейки матки (РШМ) представляет собой глобальную проблему здравоохранения, поскольку чаще всего встречается у женщин репродуктивного возраста, при этом показатели выживаемости остаются неизменными на протяжении последних двух десятилетий. В то же время необходимость внедрения стратегий, сохраняющих фертильность, позволила добиться определенных успехов в лечении этого заболевания на ранних стадиях. В мировой литературе

опубликовано несколько рандомизированных клинических исследований, посвященных этим достижениям. Наряду с этим активно изучаются способы лечения местнораспространенного РШМ и его рецидивов, и первые результаты выглядят обнадеживающе, приближая нас к персонализированной медицине, которая устранил хирургические барьеры, кажущиеся в наше время непреодолимыми. Тем не менее расхождения в показателях выживаемости, наблюдаемые в опубликованных исследованиях, вызывают ряд

вопросов. Научные исследования, опирающиеся на обширную доказательную базу и подтверждающие устоявшиеся теории, сопоставляются с исследованиями, проводимыми на менее масштабных выборках и представляющими новаторские данные. Последние, несмотря на предварительный характер, важны для определения направлений будущих исследований. Такой диалог между консолидированными данными и перспективными открытиями способствует достижению научного консенсуса в отношении дальнейшего развития научных гипотез. В этой статье мы решили на конкретном клиническом примере рассмотреть «серые зоны» в хирургическом лечении рецидивов РШМ.

Клиническое наблюдение

Больная К., 64 года, обратилась в МНИОИ имени П. А. Герцена — филиал ФГБУ «НМИЦ радиологии» Минздрава России в связи с рецидивом РШМ. Из анамнеза известно, что в 2013 г. по поводу зрелой тератомы яичников была проведена надвлагалищная ампутация матки с придатками, а в 2023 г. в гинекологическом отделении городской больницы по месту жительства — экстирпация культи шейки матки pT1a2N0M0, IA2 стадия FIGO. Гистологически — инвазивная плоскоклеточная карцинома без ороговения

с признаками лимфоваскулярной инвазии. Наблюдалась у онколога по месту жительства. В октябре 2025 г. был выявлен рецидив в малом тазу. В МНИОИ имени П. А. Герцена — филиал ФГБУ «НМИЦ радиологии» Минздрава России было проведено обследование.

По данным МРТ органов малого таза с контрастированием от ноября 2025 г., на уровне купола культи влагалища слева определяется объемное образование неоднородной структуры с признаками ограничения диффузии и неоднородным накоплением контрастного вещества, плотно прилегающее к верхнеампулярному отделу прямой кишки и, более вероятно, прорастающее в мышечный слой кишки, размерами 40×29 мм (ранее 31×20 мм).

Мочевой пузырь хорошего наполнения, стенки не утолщены, содержимое однородное, наружный контур неровный и четкий, дополнительные образования не выявлены.

Тазовые сегменты мочеточников не расширены.

На исследованном уровне измененные лимфатические узлы не выявлены. В мезоректальной клетчатке и пресакральной области сохраняются единичные мелкие лимфатические лимфоузлы до 3 мм по короткой оси (без динамики).

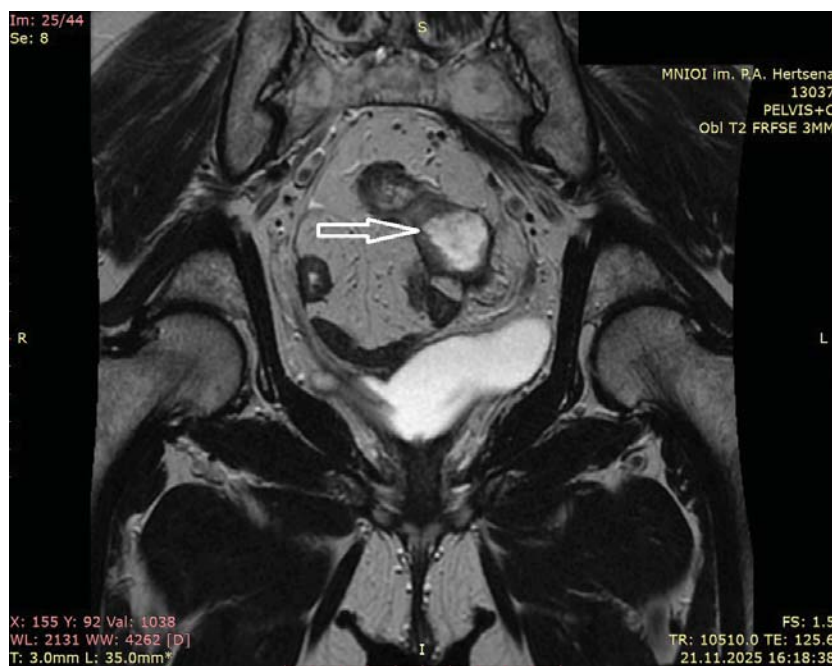


Рис. 1. Рецидив РШМ в малом тазу. Фронтальная проекция. Опухоль указана стрелкой

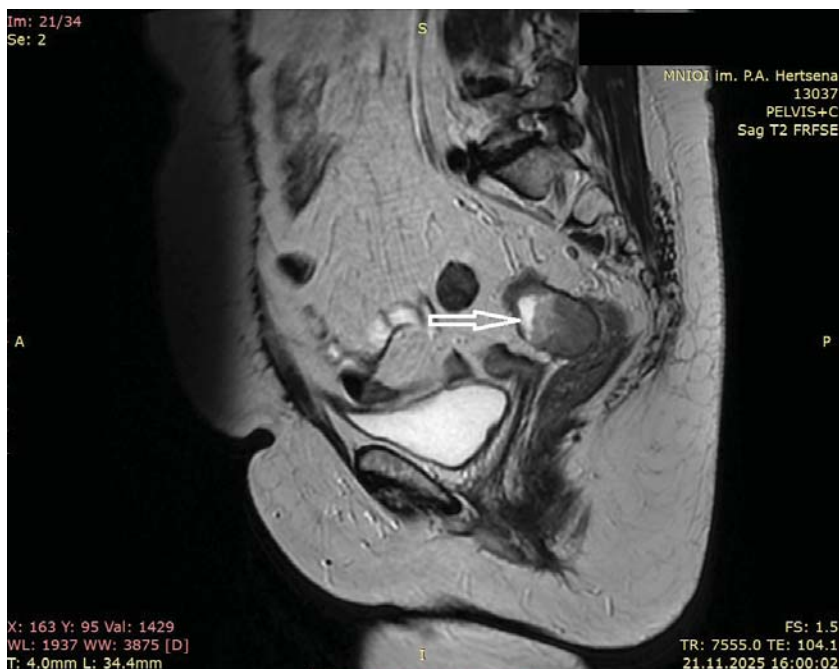

Рис. 2. Рецидив РШМ в малом тазу. Сагиттальная проекция. Опухоль указана стрелкой

Свободной жидкости в полости малого таза не выявлено.

Кости таза без признаков деструкции и опухолевой патологии.

По данным ПЭТ-КТ, других проявлений заболевания выявлено не было.

Учитывая, что опухоль проросла в стенку прямой кишки вплоть до слизистого слоя, проведение лучевой терапии на первом этапе было противопоказано, и решено начать лечение с операции согласно заключению консилиума.

В декабре 2025 г. — лапаротомия. Удаление рецидивирующей опухоли малого таза, резекция прямой кишки, резекция подвздошной кишки, резекция правого мочеточника, аппендэктомия, илеостомия.

Под общим обезболиванием с ИВЛ проведена нижнесрединная лапаротомия. При ревизии органов брюшной полости выпота и диссеминации нет. Состояние после надвлагалищной ампутации матки с придатками, экстирпации шейки матки, холецистэктомии, пластики передней брюшной стенки проленовой сеткой. При визуальном и пальпаторном исследовании в печени новообразований не выявлено. Увеличенные регионарные лимфатические узлы визуально и пальпаторно не определяются. При дальней-

шей ревизии выявлена рецидивная опухоль в малом тазу, вовлекающая в процесс прямую кишку, участок тонкой кишки, рубцовая инфильтрация распространяется на левый и правый мочеточники. Выполнена медиальная мобилизация сигмовидной кишки и левых отделов ободочной кишки. Левый мочеточник визуализирован, прослежен на всем протяжении, выделен из рубцовых тканей, участок измененных тканей взят на морфологическое исследование (клетки опухоли не обнаружены). Произведена мобилизация прямой кишки. Произведена латеральная мобилизация левых отделов ободочной кишки. Выделен купол слепой кишки, участок подвздошной кишки с опухолевой тканью, расположенный в 30 см от илеоцекального угла, был резецирован. Подводящий и отводящий отделы подвздошной кишки выведены в виде двуствольной илеостомы в правой подвздошной области и фиксированы к коже. После подготовки брыжейки и площадки для пересечения кишки была пересечена сигмовидная кишка в проксимальной трети. В просвет кишки установлена головка сшивающего аппарата. Мобилизована прямая кишка, прямая кишка с опухолью отсечена и удалена. Сформирован аппаратный толстокишечный анастомоз по типу «конец в бок». Выполнена

аппендэктомия в связи с изменением стенки аппендикса из-за раннее проведенной мобилизации. Культи погружена двумя рядами швов. При дальнейшей ревизии отмечено расширение правого мочеточника, выполнена его мобилизация и резекция нижней трети вместе с окружающими тканями. Наложена обвивной анастомоз, в просвет мочеточника установлен стент. Проведена ревизия послеоперационной раны, патологических изменений не обнаружено. Контроль гемостаза, данных о кровотечении нет. В малый таз установлены два дренажа, которые выведены на кожу передней брюшной стенки в правой и левой подвздошных областях. Послойное ушивание операционной раны. На кожу наложены одиночные узловые швы. Йод. Асептическая повязка на рану.

Гистологическое исследование.

Макроскопическое описание

Прямая кишка с опухолью (Прямая кишка)

1. Прямая кишка длиной 16 см, с параректальной клетчаткой. В 3 см от дистального края резекции на слизистой оболочке — полиповидное образование на тонкой ножке диаметром 0,5 см. В 1,5 см от дистального края резекции, в толще стенки прямой кишки и параректальной клетчатке — плотный опухолевый узел белесовато-серого цвета, размерами 4×2,4×2,5 см, не связанный со слизистой оболочкой. Периферический край резекции проходит по краю опухолевого узла на участке диаметром 1,5 см. На остальном протяжении стенка кишки не изменена. Из параректальной клетчатки выделено 10 лимфатических узлов диаметром 0,2–0,8 см.

Большой сальник (Большой сальник)

2. Фрагмент большого сальника размерами 15×10×1,5 см, образование со стенки малого таза слева (мягкие ткани подвздошной области).

3. Фрагмент эластичной красно-желтой ткани размерами 2,5×1,2×0,8 см, дистальный край резекции (прямая кишка).

4. Кольцевидный фрагмент стенки кишки шириной до 1 см, проксимальный край резекции (прямая кишка).

5. Кольцевидный фрагмент стенки кишки шириной до 1 см, аппендикс (ободочная кишка).

6. Аппендикс длиной 5 см, диаметром до 0,8 см, просвет до 0,5 см, участок тонкой кишки с образованием (тонкая кишка).

7. Участок тонкой кишки длиной 4,5 см, с брыжейкой шириной до 1 см, края резекции не маркированы. В 1,5 см от ближнего края резекции, в толще стенки кишки — плотное эластичное образование диаметром 1 см, слизистая над которым — с точечным изъязвлением. Мочеточник справа (мочеточник).

8. Участок мочеточника длиной 3 см, с окружающей жировой клетчаткой, в толще которой — плотный опухолевый узел звездчатой формы, розовато-серого цвета, размером 1,2×0,8×0,7 см. Описанный узел плотно прилегает к стенке мочеточника.

Микроскопическое описание

Описанный опухолевый узел в стенке прямой кишки представлен умеренно дифференцированным плоскоклеточным раком с очагами некроза. Опухоль инфильтрирует мышечную оболочку стенки кишки и параректальную жировую клетчатку. Слизистая оболочка интактна. Полиповидное образование прямой кишки, расположенное рядом с опухолью, представлено тубулярной аденомой с признаками дисплазии эпителия низкой степени (low-grade). В краях резекции толстой кишки опухолевого роста нет.

В 10 лимфатических узлах, выделенных из параректальной жировой клетчатки, метастазов нет.

2. В большом сальнике опухолевого роста нет.

3. Фрагмент фиброзно-жировой ткани с остатками шовного материала в толще, со скоплением гигантских многоядерных клеток по периферии и ростом плоскоклеточного рака с признаками пери- и интраневральной инвазии.

4 и 5. В отдельно присланных краях резекции толстой кишки опухолевого роста нет.

6. Аппендикс обычного гистологического строения.

7. В стенке тонкой кишки определяется аналогичный опухолевый узел, представленный умеренно дифференцированным плоскоклеточным раком. Опухоль инфильтрирует всю толщу

стенки кишки с поражением висцеральной брюшины.

В краях резекции тонкой кишки опухолевого роста нет.

8. В стенке мочеочника с поражением окружающей жировой клетчатки определяется рост плоскоклеточного рака с признаками пери- и интраневральной инвазии.

Заключение: Морфологическая картина соответствует прогрессированию плоскоклеточного рака шейки матки с метастазами в стенку прямой и тонкой кишки, в стенку мочеочника и мягкие ткани малого таза.

На втором этапе была проведена лучевая терапия.

Обсуждение

Несмотря на то, что радикальная хирургия и лучевая терапия являются эффективными методами лечения РШМ, до трети пациенток, независимо от стадии заболевания, сталкиваются с прогрессированием или рецидивом опухоли, причем наиболее распространенным местом рецидива является малый таз [1]. Частота рецидивов РШМ колеблется от 11 % до 22 % при IB-IIA стадиях FIGO и от 28 % до 64 % при стадиях IIB-IVA FIGO [1].

Пациентки с ранней стадией заболевания представляют собой клиническую проблему, поскольку их лечение определяется оценкой нескольких факторов, от которых зависит не только объем хирургического вмешательства, но и необходимость адъювантной терапии. Согласно современным рекомендациям по лечению РШМ, опухоли размером менее 0,5 см, обнаруженные после простой гистерэктомии, не требуют дальнейшего лечения при отсутствии лимфоваскулярной инвазии (ЛВИ). Однако при наличии ЛВИ следует проводить лимфаденэктомию [2]. В ретроспективном анализе историй болезни 1530 больных РШМ IA2 стадии и 3931 больных РШМ IB1 стадии, полученных из Национальной базы данных по раку, исследователи отметили, что объем оперативного вмешательства никак не повлиял на показатели выживаемости больных с IA2 стадией (классификация FIGO 2018) [3]. С другой стороны, у пациенток со стадией заболевания

IB1 риск смерти увеличился на 55 %, а общая пятилетняя выживаемость составила 95,3 % при радикальной гистерэктомии по сравнению с 92,4 % при простой гистерэктомии. Влияние менее обширного хирургического вмешательства на пациенток с раком шейки матки IA2-й стадии по классификации Международной федерации акушеров-гинекологов было впоследствии изучено другими экспертами, которые получили аналогичные результаты, указывающие на возможность снижения радикальности хирургического вмешательства и потенциального отказа от лимфаденэктомии у части таких больных [4]. Чтобы разработать надежную стратегию, которая могла бы повлиять на клиническую практику, инициировано исследование LESSER II фазы [5]. В нем приняли участие 40 пациенток в соотношении 1:1. При этом изучалось влияние нерадикального хирургического вмешательства при РШМ IA1-IB1 стадий (диаметр опухоли < 2 см). Результаты показали, что общая пятилетняя выживаемость больных, которым была предложена простая гистерэктомия, может быть аналогична показателям выживаемости больных, которым была предложена модифицированная радикальная гистерэктомия (90 против 91 %, соответственно). Однако из-за относительно небольшого количества участников исследования влияние промежуточных факторов риска на показатели выживаемости не оценивалось.

В представленном клиническом случае пациентке с РШМ IA2 стадии (классификация FIGO 2018) в гинекологическом стационаре была проведена простая гистерэктомия. Однако, несмотря на ЛВИ, тазовая лимфаденэктомия не выполнена, и через два года возник рецидив в малом тазу.

Эффективность простой гистерэктомии с тазовой лимфаденэктомией по сравнению с радикальной гистерэктомией при раке шейки матки IA2 стадии была изучена во многих клинических исследованиях. Предварительные результаты исследования SHAPE (NCT01658930), посвященного изучению разницы в показателях выживаемости женщин, перенесших модифицированную радикальную гистерэктомию, по сравнению с простой гистерэктомией с тазовой лим-

фаденэктомией, выглядят многообещающе, поскольку поскольку частота рецидивов в области таза и за его пределами, а также общая выживаемость пациенток сопоставимы в обеих группах [6, 7]. Кроме того, исследование указывает на негативное влияние на показатели качества жизни, которые были значительно лучше в группе, перенесшей простую гистерэктомию. К сожалению, результаты анализа подгруппы пациентов, отнесенных к стадии IA2, по сравнению с пациентами, отнесенными к стадии IB1, пока не опубликованы.

Что касается лечения рецидивов РШМ, то концепция хирургического удаления крупных опухолей разрабатывалась и до начала химиолучевой терапии. В ретроспективном анализе, основанном на базе данных Surveillance, Epidemiology and End Results (SEER), исследователи обнаружили, что у пациенток с IV стадией заболевания, которым было проведено удаление первичной и/или метастатической/рецидивной опухоли, вероятность смерти была значительно ниже (HR 0,47, 95 % CI 0,29–0,76) [8]. Трехлетняя и пятилетняя общая выживаемость в группе прооперированных пациентов составила 48,4 и 41,5 % соответственно, по сравнению с 25,3 и 20,5 % у тех, кто получал только химиолучевую терапию. Стратифицированный анализ показал, что наибольшую пользу от операции получили пациенты с небольшим объемом опухоли в первичном/рецидивирующем очаге (< 4 см), а также те, у кого не было висцеральных метастазов.

Согласно современным рекомендациям, пациенты с рецидивирующим заболеванием, уже прошедшие полный курс лечения первичной опухоли, должны направляться в специализированные центры, поскольку выбор тактики ведения таких больных должен осуществляться централизованно и персонализированно в рамках крупных клинических исследований. Тазовая экзентерация, описанная А. Бруншвигом, и латерально расширенная эндопельвическая резекция могут помочь достичь адекватной ремиссии заболевания даже в случаях, когда пациенты ранее подвергались облучению. Однако обе операции сопровождаются высо-

ким процентом хирургических осложнений. Последние данные, представленные в международной литературе и касающиеся рецидивного и рецидивирующего РШМ, свидетельствуют о том, что примерно половина таких пациенток остаются в живых спустя 5 лет [9–11]. На их выживаемость влияют несколько признанных факторов риска, в том числе размер опухоли [12, 13], период без рецидивов после первичного лечения [13], гистологические подтипы [14] и метастазы в лимфатических узлах [15, 16], а также лимфоваскулярная инвазия [17]. Тем не менее серьезной проблемой является низкое общее качество жизни, что, по-видимому, отражается на неудовлетворительных функциональных, социальных и симптоматических показателях [18]. У некоторых пациентов наблюдается низкая выживаемость после удаления рецидива, что обусловлено негативными прогностическими факторами, в том числе наличием метастазов в тазовых лимфатических узлах, ранними послеоперационными осложнениями, требующими повторного хирургического вмешательства, необходимостью выполнения инфралевавторной резекции опухоли и наличием положительных краев резекции [12, 18]. Учитывая это, становится очевидным, что оптимальная предоперационная оценка таких случаев имеет первостепенное значение для повышения показателей выживаемости и тщательного отбора пациентов, которым операция с большей вероятностью принесет пользу. К сожалению, современные методы визуализации, по-видимому, недостаточно точны для определения риска наличия положительных краев резекции [19]; следовательно, необходимы дальнейшие исследования, предполагающие обмен информацией между радиологами и хирургами.

В нашем случае рецидивирующая опухоль у пациентки проросла в стенку прямой кишки вплоть до слизистого слоя, во всю толщу тонкой кишки на протяжении до 1,0 см и в стенку правого мочеточника, поэтому проведение лучевой терапии на первом этапе было исключено. Но после операции у пациентки сохранился резерв для лучевой терапии, которая и была проведена.

Заключение

Несмотря на то, что, согласно последним рекомендациям Европейского общества гинекологической онкологии, опубликованным в 2018 г. [20], тазовая экзентерация остается единственным вариантом лечения для пациенток с перси-

стентным или рецидивирующим РШМ, ухудшение качества жизни и высокий риск хирургических осложнений по-прежнему вызывают серьезную обеспокоенность. Однако польза для выживаемости оправдывает широкое внедрение этого подхода в повседневную практику [21].

СПИСОК ИСПОЛЬЗОВАННЫХ ИСТОЧНИКОВ

1. Sardain, H., Lavoué, V., Foucher, F., et al. L'exentération pelvienne curative en cas de récurrence d'un cancer du col de l'utérus à l'ère de la radio-chimiothérapie concomitante: revue de la littérature. *J Gynécol Obstét Biol Reprod.* 2016;45(4):315–329.
2. David C., Maria Rosaria R., François P., et al. ESGO/ESTRO/ESP Guidelines for the management of patients with cervical cancer—Update 2023. *Int. J. Gynecol. Cancer.* 2023;33:649.
3. Sia, T. Y., Chen, L., Melamed, A., et al. Trends in Use and Effect on Survival of Simple Hysterectomy for Early-Stage Cervical Cancer. *Obstet. Gynecol.* 2019;134:1132–1143.
4. Wu, J., Logue, T., Kaplan, S. J., et al. Less radical surgery for early-stage cervical cancer: A systematic review. *Am. J. Obstet. Gynecol.* 2021;224:348–358.e345.
5. Carneiro, V. C. G., Batista, T. P., Andrade, M. R., et al. Proof-of-concept randomized phase II non-inferiority trial of simple versus type B2 hysterectomy in early-stage cervical cancer ≤ 2 cm (LESSER) *Int. J. Gynecol. Cancer.* 2023;33:498–503.
6. Kwon, J. S., Ferguson, S., Samouëlian, V., et al. An international randomized phase III trial comparing radical hysterectomy and pelvic node dissection (RH) vs simple hysterectomy and pelvic node dissection (SH) in patients with low-risk early-stage cervical cancer (LRESCC): A Gynecologic Cancer Intergroup study led by the Canadian Cancer Trials Group (CCTG CX.5-SHAPE) *J. Clin. Oncol.* 2023;41:LBA5511.
7. Radical Versus Simple Hysterectomy and Pelvic Node Dissection with Low-Risk Early Stage Cervical Cancer (SHAPE) [(accessed on 10 July 2023)]; Available online: <https://clinicaltrials.gov/study/NCT01658930>.
8. Li, H., Pang, Y., Cheng, X. Surgery of primary sites for stage IVB cervical cancer patients receiving chemoradiotherapy: A population-based study. *J. Gynecol. Oncol.* 2020;31:e8.
9. Li, L., Ma, S. Q., Tan, X. J., et al. Pelvic Exentation for Recurrent and Persistent Cervical Cancer. *Chin. Med. J.* 2018;131:1541–1548.
10. Lewandowska, A., Szubert, S., Koper, K., et al. Analysis of long-term outcomes in 44 patients following pelvic exentation due to cervical cancer. *World J. Surg. Oncol.* 2020;18:234.
11. Kanao, H., Aoki, Y., Omi, M., et al. Laparoscopic pelvic exentation and laterally extended endopelvic resection for postradiation recurrent cervical carcinoma: Technical feasibility and short-term oncologic outcome. *Gynecol. Oncol.* 2021;161:34–38.
12. Peiretti, M., Zapardiel, I., Zanagnolo, V., et al. Management of recurrent cervical cancer: A review of the literature. *Surg. Oncol.* 2012;21:e59–e66.
13. Marnitz, S., Köhler, C., Müller, M., et al. Indications for primary and secondary exenterations in patients with cervical cancer. *Gynecol. Oncol.* 2006;103:1023–1030.
14. Baiocchi, G., Guimaraes, G. C., Faloppa, C. C., et al. Does histologic type correlate to outcome after pelvic exentation for cervical and vaginal cancer? *Ann. Surg. Oncol.* 2013;20:1694–1700.
15. Chiantera, V., Rossi, M., De Iaco, P., et al. Survival after curative pelvic exentation for primary or recurrent cervical cancer: A retrospective multicentric study of 167 patients. *Int. J. Gynecol. Cancer Off. J. Int. Gynecol. Cancer Soc.* 2014;24:916–922.
16. Yoo, H. J., Lim, M. C., Seo, S. S., et al. Pelvic exentation for recurrent cervical cancer: Ten-year experience at national cancer center in Korea. *J. Gynecol. Oncol.* 2012;23:242–250.
17. Moutardier, V., Houvenaeghel, G., Martino, M., et al. Surgical resection of locally recurrent cervical cancer: A single institutional 70 patient series. *Int. J. Gynecol. Cancer Off. J. Int. Gynecol. Cancer Soc.* 2004;14:846–851.
18. Stanca, M., Căpîlna, D. M., Căpîlna, M. E. Long-Term Survival, Prognostic Factors, and Quality of Life of Patients Undergoing Pelvic Exentation for Cervical Cancer. *Cancers.* 2022;14:2346.
19. Sardain, H., Lavoué, V., Redpath, M., Curative pelvic exentation for recurrent cervical carcinoma in the era of concurrent chemotherapy and radiation therapy. A systematic review. *Eur. J. Surg. Oncol.* 2015;41:975–985.

20. European Society of Gynaecological Oncology Cervical Cancer Pocket Guidelines. [(accessed on 19 April 2022)]; Eur. Soc. Gynaecol. Oncol. 2018;1–48. Available online: <https://guidelines.esgo.org/cervical-cancer/guidelines/recommendations/> [Google Scholar].

21. Karmanioliou, I., Arkadopoulou, N., Vassiliou, P., et al. Pelvic Exenteration Put into Therapeutical and Palliative Perspective: It Is Worth to Try. Indian J. Surg. Oncol. 2018;9:552–557.

СВЕДЕНИЯ ОБ АВТОРАХ

Паяниди Юлия Геннадьевна, доктор медицинских наук, профессор, ведущий научный сотрудник научно-образовательного отдела ФГБУ «НМИЦ радиологии» Минздрава России; профессор кафедры акушерства и гинекологии Института хирургии ФGAOY BO PИИМУ имени Н. И. Пирогова Минздрава России, 117997 Москва, ул. Островитянова, д. 1, e-mail: paian-u@yandex.ru, <https://orcid.org/0000-0001-5704-1004>

Payanidi Yulia G., MD, Professor, Leading Researcher at the Scientific and Educational Department of the Federal State Budgetary Institution «NMIC of Radiology» of the Ministry of Health of the Russian Federation; Professor at the Department of Obstetrics and Gynecology at the Institute of Surgery of the Pirogov Russian National Research Medical University of the Ministry of Health of the Russian

Трифанов Владимир Сергеевич, доктор медицинских наук, доцент, руководитель отделения абдоминальной хирургии ФГБУ «НМИЦ радиологии» Минздрава России, 125284 Москва, 2-й Боткинский проезд, д. 3, e-mail: trifan1975@yandex.ru

Trifanov Vladimir S., MD, MD, Associate Professor, Head of the Department of Abdominal Surgery of the Federal State Budgetary Institution «NMIC of Radiology» of the Ministry of Health of the Russian Federation, 125284 Moscow, 2nd Botkinsky Passage, 3, e-mail: trifan1975@yandex.ru

Чижиков Николай Борисович, кандидат медицинских наук, врач-онколог отделения абдоминальной хирургии ФГБУ «НМИЦ радиологии» Минздрава России, 125284 Москва, 2-й Боткинский проезд, д. 3, e-mail: kolyachik@bk.ru

Chizhikov Nikolay B., Ph.D., oncologist of the Department of Abdominal Surgery of the Federal State Budgetary Institution «NMIC of Radiology» of the Ministry of Health of the Russian Federation, 125284 Moscow, 2nd Botkinsky Passage, 3, e-mail: kolyachik@bk.ru

Мирзаев Турон Савронович, кандидат медицинских наук, врач-онколог отделения абдоминальной хирургии ФГБУ «НМИЦ радиологии» Минздрава России, 125284 Москва, 2-й Боткинский проезд, д. 3.

Mirzaev Turon S., Ph.D., oncologist of the Department of Abdominal Surgery of the Federal State Budgetary Institution «NMIC of Radiology» of the Ministry of Health of the Russian Federation, 125284 Moscow, 2nd Botkinsky Passage, 3.